

RECONOCIMIENTO DE LAS ENFERMEDADES TROPICALES DESATENDIDAS A PARTIR DE LOS CAMBIOS EN LA PIEL



ÚLCERA DE BURULI LEISHMANIASIS CUTÁNEA LEISHMANIASIS DÉRMICA POSKALA-AZAR LEPRO
FILARIASIS LINFÁTICA MICETOMA ONCOCERCOSIS PODOCONIOSIS ESCABIOSIS PIAN (TREPONEMATOSIS
ENDÉMICA) ÚLCERA DE BURULI LEISHMANIASIS CUTÁNEA LEISHMANIASIS DÉRMICA POSKALA-
AZAR LEPRO FILARIASIS LINFÁTICA MICETOMA ONCOCERCOSIS PODOCONIOSIS ESCABIOSIS PIAN

GUÍA PEDAGÓGICA DIRIGIDA AL PERSONAL DE SALUD DE PRIMERA LÍNEA

(TREPONEMATOSIS ENDÉMICA) ÚLCERA DE BURULI LEISHMANIASIS CUTÁNEA LEISHMANIASIS DÉRMICA
POSKALA-AZAR LEPRO FILARIASIS LINFÁTICA MICETOMA ONCOCERCOSIS PODOCONIOSIS ESCABIOSIS
PIAN (TREPONEMATOSIS ENDÉMICA) ÚLCERA DE BURULI LEISHMANIASIS CUTÁNEA LEISHMANIASIS
DÉRMICA POSKALA-AZAR LEPRO FILARIASIS LINFÁTICA MICETOMA ONCOCERCOSIS PODOCONIOSIS
ESCABIOSIS PIAN (TREPONEMATOSIS ENDÉMICA)



Organización
Panamericana



Organización
Mundial de la Salud

ÚLCERA DE BURULI LEISHMANIASIS CUTÁNEA LEISHMANIASIS DÉRMICA POSKALA-AZAR LEPRA
FILARIASIS LINFÁTICA MICETOMA ONCOCERCOSIS PODOCONIOSIS ESCABIOSIS PIAN (TREPONEMATOSIS
ENDÉMICA) ÚLCERA DE BURULI LEISHMANIASIS CUTÁNEA LEISHMANIASIS DÉRMICA POSKALA-

RECONOCIMIENTO DE LAS ENFERMEDADES TROPICALES DESATENDIDAS A PARTIR DE LOS CAMBIOS EN LA PIEL

AZAR LEPRA FILARIASIS LINFÁTICA MICETOMA ONCOCERCOSIS PODOCONIOSIS ESCABIOSIS PIAN
(TREPONEMATOSIS ENDÉMICA) ÚLCERA DE BURULI LEISHMANIASIS CUTÁNEA LEISHMANIASIS DÉRMICA
POSKALA-AZAR LEPRA FILARIASIS LINFÁTICA MICETOMA ONCOCERCOSIS PODOCONIOSIS ESCABIOSIS
PIAN (TREPONEMATOSIS ENDÉMICA) ÚLCERA DE BURULI LEISHMANIASIS CUTÁNEA LEISHMANIASIS
DÉRMICA POSKALA-AZAR LEPRA FILARIASIS LINFÁTICA MICETOMA ONCOCERCOSIS PODOCONIOSIS
ESCABIOSIS PIAN (TREPONEMATOSIS ENDÉMICA) ÚLCERA DE BURULI LEISHMANIASIS CUTÁNEA
LEISHMANIASIS DÉRMICA POSKALA-AZAR LEPRA FILARIASIS LINFÁTICA MICETOMA ONCOCERCOSIS
PODOCONIOSIS ESCABIOSIS PIAN (TREPONEMATOSIS ENDÉMICA) ÚLCERA DE BURULI LEISHMANIASIS
CUTÁNEA LEISHMANIASIS DÉRMICA POSKALA-AZAR LEPRA FILARIASIS LINFÁTICA MICETOMA
ONCOCERCOSIS PODOCONIOSIS ESCABIOSIS PIAN (TREPONEMATOSIS ENDÉMICA) ÚLCERA DE BURULI

GUÍA PEDAGÓGICA DIRIGIDA AL PERSONAL DE SALUD DE PRIMERA LÍNEA

LEISHMANIASIS CUTÁNEA LEISHMANIASIS DÉRMICA POSKALA-AZAR LEPRA FILARIASIS LINFÁTICA
MICETOMA ONCOCERCOSIS PODOCONIOSIS ESCABIOSIS PIAN (TREPONEMATOSIS ENDÉMICA) ÚLCERA DE
BURULI LEISHMANIASIS CUTÁNEA LEISHMANIASIS DÉRMICA POSKALA-AZAR LEPRA FILARIASIS LINFÁTICA
MICETOMA ONCOCERCOSIS PODOCONIOSIS ESCABIOSIS PIAN (TREPONEMATOSIS ENDÉMICA) ÚLCERA DE
BURULI LEISHMANIASIS CUTÁNEA LEISHMANIASIS DÉRMICA POSKALA-AZAR LEPRA FILARIASIS LINFÁTICA
MICETOMA ONCOCERCOSIS PODOCONIOSIS ESCABIOSIS PIAN (TREPONEMATOSIS ENDÉMICA) ÚLCERA DE
BURULI LEISHMANIASIS CUTÁNEA LEISHMANIASIS DÉRMICA POSKALA-AZAR LEPRA FILARIASIS LINFÁTICA
MICETOMA ONCOCERCOSIS PODOCONIOSIS ESCABIOSIS PIAN (TREPONEMATOSIS ENDÉMICA) ÚLCERA DE
BURULI LEISHMANIASIS CUTÁNEA LEISHMANIASIS DÉRMICA POSKALA-AZAR LEPRA FILARIASIS LINFÁTICA
MICETOMA ONCOCERCOSIS PODOCONIOSIS ESCABIOSIS PIAN (TREPONEMATOSIS ENDÉMICA) ÚLCERA DE
BURULI LEISHMANIASIS CUTÁNEA LEISHMANIASIS DÉRMICA POSKALA-AZAR LEPRA FILARIASIS LINFÁTICA
MICETOMA ONCOCERCOSIS PODOCONIOSIS ESCABIOSIS PIAN (TREPONEMATOSIS ENDÉMICA) ÚLCERA DE
BURULI LEISHMANIASIS CUTÁNEA LEISHMANIASIS DÉRMICA POSKALA-AZAR LEPRA FILARIASIS LINFÁTICA
MICETOMA ONCOCERCOSIS PODOCONIOSIS ESCABIOSIS PIAN (TREPONEMATOSIS ENDÉMICA) ÚLCERA DE
BURULI LEISHMANIASIS CUTÁNEA LEISHMANIASIS DÉRMICA POSKALA-AZAR LEPRA FILARIASIS LINFÁTICA
MICETOMA ONCOCERCOSIS PODOCONIOSIS ESCABIOSIS PIAN (TREPONEMATOSIS ENDÉMICA) ÚLCERA DE
BURULI LEISHMANIASIS CUTÁNEA LEISHMANIASIS DÉRMICA POSKALA-AZAR LEPRA FILARIASIS LINFÁTICA
MICETOMA ONCOCERCOSIS PODOCONIOSIS ESCABIOSIS PIAN (TREPONEMATOSIS ENDÉMICA) ÚLCERA DE
BURULI LEISHMANIASIS CUTÁNEA LEISHMANIASIS DÉRMICA POSKALA-AZAR LEPRA FILARIASIS LINFÁTICA



MICETOMA ONCOCERCOSIS PODOCONIOSIS ESCABIOSIS PIAN (TREPONEMATOSIS ENDÉMICA) ÚLCERA DE
BURULI LEISHMANIASIS CUTÁNEA LEISHMANIASIS DÉRMICA POSKALA-AZAR LEPRA FILARIASIS LINFÁTICA
MICETOMA ONCOCERCOSIS PODOCONIOSIS ESCABIOSIS PIAN (TREPONEMATOSIS ENDÉMICA) ÚLCERA DE
BURULI LEISHMANIASIS CUTÁNEA LEISHMANIASIS DÉRMICA POSKALA-AZAR LEPRA FILARIASIS LINFÁTICA
MICETOMA ONCOCERCOSIS PODOCONIOSIS ESCABIOSIS PIAN (TREPONEMATOSIS ENDÉMICA)

Versión oficial en español de la obra original en inglés

Recognizing neglected tropical diseases through changes on the skin: a training guide for front-line health workers

© World Health Organization 2018

ISBN: 978-92-4-151353-1

Reconocimiento de las enfermedades tropicales desatendidas a partir de los cambios en la piel. Guía pedagógica dirigida al personal de salud de primera línea

ISBN: 978-92-75-32053-2

© Organización Panamericana de la Salud 2018

Algunos derechos reservados. Esta obra está disponible en virtud de la licencia 3.0 OIG Reconocimiento-NoComercial-CompartirIgual de Creative Commons (CC BY-NC-SA 3.0 IGO; <https://creativecommons.org/licenses/by-nc-sa/3.0/igo>).

Con arreglo a las condiciones de la licencia, se permite copiar, redistribuir y adaptar la obra para fines no comerciales, siempre que se cite correctamente, como se indica a continuación. En ningún uso que se haga de esta obra debe darse a entender que la Organización Panamericana de la Salud (OPS) refrenda una organización, productos o servicios específicos. No está permitido utilizar el logotipo de la OPS. En caso de adaptación, debe concederse a la obra resultante la misma licencia o una licencia equivalente de Creative Commons. Si se hace una adaptación de la obra, incluso traducciones, debe añadirse la siguiente nota de descarga junto con la forma de cita propuesta: "La presente adaptación no es obra de la Organización Panamericana de la Salud (OPS). La OPS no se hace responsable del contenido ni de la exactitud de la adaptación. La edición original en inglés será el texto auténtico y vinculante".

Toda mediación relativa a las controversias que se deriven con respecto a la licencia se llevará a cabo de conformidad con las Reglas de Mediación de la Organización Mundial de la Propiedad Intelectual.

Forma de cita propuesta Reconocimiento de las enfermedades tropicales desatendidas a partir de los cambios en la piel. Guía pedagógica dirigida al personal de salud de primera línea. Washington, D.C.: Organización Panamericana de la Salud; 2018. Licencia: CC BY-NC-SA 3.0 IGO.

Catalogación (CIP): Puede consultarse en <http://iris.paho.org>.

Ventas, derechos y licencias. Para comprar publicaciones de la OPS, véase www.publications.paho.org. Para presentar solicitudes de uso comercial y consultas sobre derechos y licencias, véase www.paho.org/permissions.

Materiales de terceros. Si se desea reutilizar material contenido en esta obra que sea propiedad de terceros, por ejemplo cuadros, figuras o imágenes, corresponde al usuario determinar si se necesita autorización para tal reutilización y obtener la autorización del titular del derecho de autor. Recae exclusivamente sobre el usuario el riesgo de que se deriven reclamaciones de la infracción de los derechos de uso de un elemento que sea propiedad de terceros.

Notas de descarga generales. Las denominaciones empleadas en esta publicación y la forma en que aparecen presentados los datos que contiene no implican, por parte de la Organización Panamericana de la Salud (OPS), juicio alguno sobre la condición jurídica de países, territorios, ciudades o zonas, o de sus autoridades, ni respecto del trazado de sus fronteras o límites. Las líneas discontinuas en los mapas representan de manera aproximada fronteras respecto de las cuales puede que no haya pleno acuerdo.

La mención de determinadas sociedades mercantiles o de nombres comerciales de ciertos productos no implica que la OPS los apruebe o recomiende con preferencia a otros análogos. Salvo error u omisión, las denominaciones de productos patentados llevan letra inicial mayúscula.

La OPS ha adoptado todas las precauciones razonables para verificar la información que figura en la presente publicación, no obstante lo cual, el material publicado se distribuye sin garantía de ningún tipo, ni explícita ni implícita. El lector es responsable de la interpretación y el uso que haga de ese material, y en ningún caso la OPS podrá ser considerada responsable de daño alguno causado por su utilización.

Diseño y diseño: Patrick Tissot, OMS Enfermedades tropicales desatendidas.

Para obtener las versiones más recientes de los documentos, consulte el sitio web de la OMS sobre enfermedades tropicales desatendidas. (www.who.int/neglected_diseases/en).

Créditos de la foto. Figs 3.1.1, 3.1.3, 3.1.8–3.1.10, 3.1.12, 3.2.5, 3.3.3, 3.4.3, 3.4.5, 3.4.6 et 3.4.8: ©Roderick Hay; Figs 3.1.2, 3.2.1 et 3.4.11: ©Kingsley Asiedu; Figs 3.1.4 et 3.4.7: ©Saquib Burza; Figs 3.1.5, 3.2.3, 3.4.1, 3.4.4, 3.4.9 et 3.4.12: ©Rie Yotsu; Fig. 3.1.6: ©Government Tirumala Devaswom Medical College Alappuzha; Fig. 3.1.7: ©Ahmed Fahal; Figs 3.1.11 and 3.3.4: ©Gail Davey; Fig. 3.1.13: ©Pamela Mbabazi; Figs 3.1.14 et 3.2.4: ©Oriol Mitjà; Fig. 3.1.15: ©Henri Assé; Fig. 3.1.16: ©Annick Chauty; Figs 3.1.17, 3.2.2 et 3.4.2: ©Mourad Mokni; Fig. 3.2.6: ©Michael Marks; Fig. 3.3.1: ©Samuel Etuafu; Fig. 3.3.2: ©GlaxoSmithKline; Figs 3.3.5 and 3.3.6: ©Nana Biritwum; Fig. 3.4.10: ©Médecins Sans Frontières Epicentre, France.

Impreso en Francia.

ÍNDICE

Agradecimientos	iv
1. Introducción	1
2. Enfermedades tropicales desatendidas de la piel	2
2.1 Úlcera de Buruli	2
2.2 Leishmaniasis cutánea	2
2.3 Leishmaniasis dérmica poskala-azar	4
2.4 Lepra	4
2.5 Filariasis linfática	6
2.6 Micetoma	6
2.7 Oncocercosis	8
2.8 Escabiosis y otras infestaciones parasitarias de la piel	8
2.9 Píam (treponematosis endémica)	10
2.10 Otras enfermedades cutáneas frecuentes que no son ETD	10
3. Manifestaciones frecuentes de la piel	13
3.1 Tumoraciones	14
3.2 Úlceras	18
3.3 Hinchazón de las extremidades, la cara o el tronco	20
3.4 Placas	22
3.5 Otros signos y síntomas importantes de afectación cutánea	25
3.5.1 Piel pruriginosa	25
3.5.2 Pérdida de la sensibilidad	25
3.5.3 Cambios en la pigmentación de la piel	25
4. Elaborar la historia clínica	26
4.1 Conversación con el paciente que presenta problemas de la piel	26
4.2 Exploración de la piel	27
5. Utilización de signos cutáneos clave para emitir un diagnóstico	29
5.1 Tumoraciones	34
5.2 Úlceras	35
5.3 Hinchazón de las extremidades, la cara o el tronco	38
5.4 Placas en la piel	39
5.5 Piel pruriginosa	39
5.6 ¿Cuándo pensar en la posibilidad de una infección subyacente por el VIH?	41
6. Pasos siguientes	42
Anexo. Términos descriptivos de las lesiones cutáneas	45

AGRADECIMIENTOS

En la elaboración de la presente guía pedagógica participaron los siguientes expertos, a quienes se agradecen sus contribuciones.

Grupo editorial

Roderick Hay, Fundación Internacional para Dermatología y King's College of London, Londres (Inglaterra)

Claire Fuller, Fundación Internacional para Dermatología y Chelsea and Westminster Hospital NHS Foundation, Londres (Inglaterra)

Oriol Mitjà, Instituto de Salud Global de Barcelona, Barcelona (España)

Rie Yotsu, Centro Nacional de Salud y Medicina Global, Tokio (Japón)

Departamento de Control de Enfermedades Tropicales Desatendidas de la Organización Mundial de la Salud

Kingsley Asiedu, Paul Cantey, Daniel Argaw Dagne, Jonathan King, Pamela Sabina Mbabazi, José Ruiz Postigo

Colaboradores

Wim van Brakel, Netherlands Leprosy Relief, Ámsterdam (Países Bajos)

Saqib Burza, Médicos Sin Fronteras, Nueva Delhi (India)

Pierre Couppié, Andrée Rosemon del Hospital de Cayena, Guayana Francesa

Gail Davey, Escuela de Medicina Brighton y Sussex, Brighton (Inglaterra)

Belen Dofitas, Facultad de Medicina de la Universidad de Filipinas, Manila (Filipinas)

Dan Engelman, Centro internacional para la salud del niño, Universidad de Melbourne, Australia

Ahmed Fahal, Centro de investigación en micetoma, Universidad de Jartún, Sudán

Carrie L. Kovarik, Universidad de Pensilvania, Pensilvania (Estados Unidos)

Michael Marks, Escuela de Higiene y Medicina Tropical de Londres, Londres (Inglaterra)

Charles McKenzie, Task Force for Global Health, Atlanta (Estados Unidos)

Mourad Mokni, Hospital La Rabta Túnez (Túnez)

Michele Murdoch, Hospital General de Watford, Watford (Inglaterra)

Saravu Narahari, Instituto de Dermatología Aplicada, Kerala (India)

Guisepina Ortu, Malaria Consortium, Londres (Inglaterra)

Venkata Pemmaraju, Programa Mundial contra la Lepra, Organización Mundial de la Salud, Nueva Delhi (India)

Chandrakant Revankar, Consultor médico de salud pública, en materia de enfermedades tropicales desatendidas, North Brunswick (Nueva Jersey, Estados Unidos)

Paul Sanderson, American Leprosy Missions, Carolina del Norte (Estados Unidos)

Stephen Walker, Escuela de Higiene y Medicina Tropical de Londres, Londres (Inglaterra)

Victoria Williams, Princess Marina Hospital, Botswana

Este documento se elaboró con el apoyo de Anesvad, España (www.anesvad.org).

1. INTRODUCCIÓN

La piel de un paciente es la primera estructura del cuerpo, y la más visible, que percibe todo profesional de salud en el curso de una exploración clínica. Para el paciente, la piel también es sumamente evidente, y toda enfermedad que la afecta es notoria y repercutirá sobre su bienestar personal y social. Por consiguiente, la piel es un punto de acceso importante tanto para el diagnóstico como para el tratamiento. Muchas enfermedades de los seres humanos se asocian con alteraciones de la piel, cuyos síntomas van desde el prurito hasta las modificaciones del color, la sensación táctil y la apariencia. Las principales enfermedades tropicales desatendidas (ETD) suelen producir estas alteraciones cutáneas, que refuerzan los sentimientos de aislamiento y estigmatización que sufren los pacientes afectados. De hecho, con frecuencia estos son los primeros signos que percibirán los pacientes, incluso antes de que ocurran trastornos en los órganos internos o en otros sistemas. Todas las ETD analizadas a continuación provocan alteraciones notorias de la piel en alguna etapa en su evolución.

Finalidad de esta guía

En la presente guía de capacitación se explica cómo reconocer los signos y los síntomas de las enfermedades tropicales desatendidas de la piel a partir de sus características visibles. También contiene información sobre cómo diagnosticar y tratar los problemas frecuentes de la piel que puede encontrar el personal de salud de primera línea.

Público destinatario

La guía está dirigida al personal de salud de primera línea que no cuenta con conocimientos especializados sobre las enfermedades de la piel. Se describen algunas pautas para una mayor investigación y tratamiento, aunque a menudo esto llevará a la derivación del paciente a un servicio especializado.

2. ENFERMEDADES TROPICALES DESATENDIDAS DE LA PIEL

En esta sección se resumen las características de las principales enfermedades tropicales desatendidas de la piel (denominadas también “ETD de la piel”).

2.1 Úlcera de Buruli

La úlcera de Buruli es una infección que afecta sobre todo la piel, causada por *Mycobacterium ulcerans*. Se desconoce su modo de transmisión, aunque en muchos casos se ha encontrado una exposición asociada a ríos, arroyos o zonas pantanosas. Las primeras manifestaciones suelen consistir en tumoraciones de la piel que luego se ulceran. Estas úlceras suelen ser únicas y grandes, con superficie de apariencia amarillenta y una base húmeda roja subyacente; a veces pueden aparecer dos o tres úlceras. Los bordes de la úlcera con frecuencia son socavados, lo cual facilita la inserción a corta distancia bajo el borde de una soda roma. Durante las fases iniciales de la infección, se puede observar una hinchazón importante que se extiende alrededor de la zona ulcerada emergente, un aspecto característico de las úlceras de Buruli. La mayoría de los pacientes que viven en las zonas donde la enfermedad es endémica son menores de 15 años (figura 1).

2.2 Leishmaniasis cutánea

La leishmaniasis cutánea es una infección de la piel o la mucosa bucal causada por protozoos del género *Leishmania*. La infección se transmite por la picadura de insectos flebótomos de los géneros *Phlebotomus*, *Lutzomyia* y *Psychodopygus*. Los reservorios son animales salvajes, animales domésticos y seres humanos. También se manifiesta con tumoraciones en la piel que pueden ser redondeadas o planas y se pueden ulcerar en el centro; la base de la úlcera suele ser roja y sangra con facilidad. Los márgenes o bordes de la úlcera suelen ser elevados. Las lesiones pueden ser únicas o múltiples, y ocurren en general en zonas expuestas como la cara o los miembros y contienen cantidades variables de parásitos de *Leishmania*. La leishmaniasis cutánea se presenta en cualquier grupo etario; la infección suele ocurrir de manera esporádica, pero un gran número de personas puede estar afectado en las zonas donde se alojan poblaciones desplazadas.

Figura 1. Distribución mundial de la úlcera de Buruli, 2016

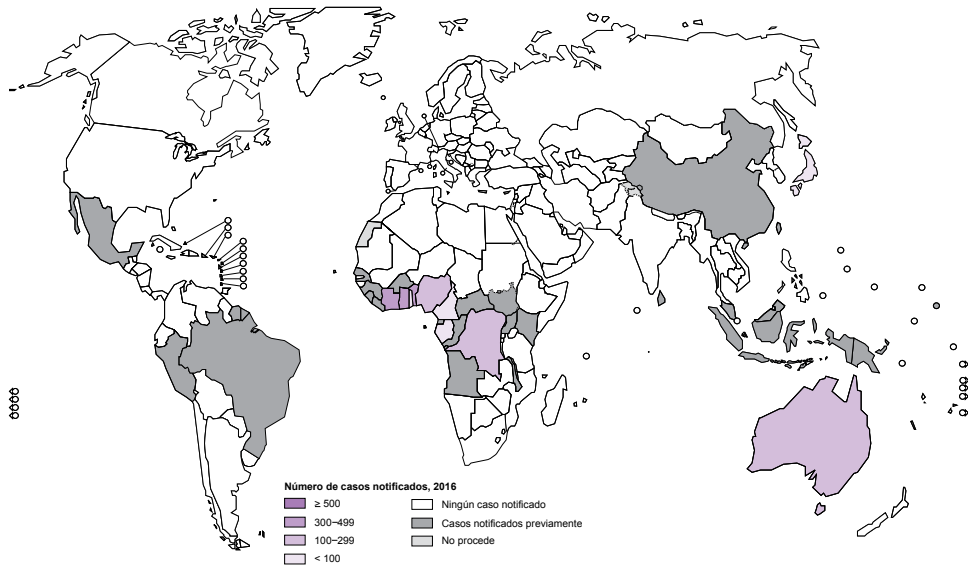
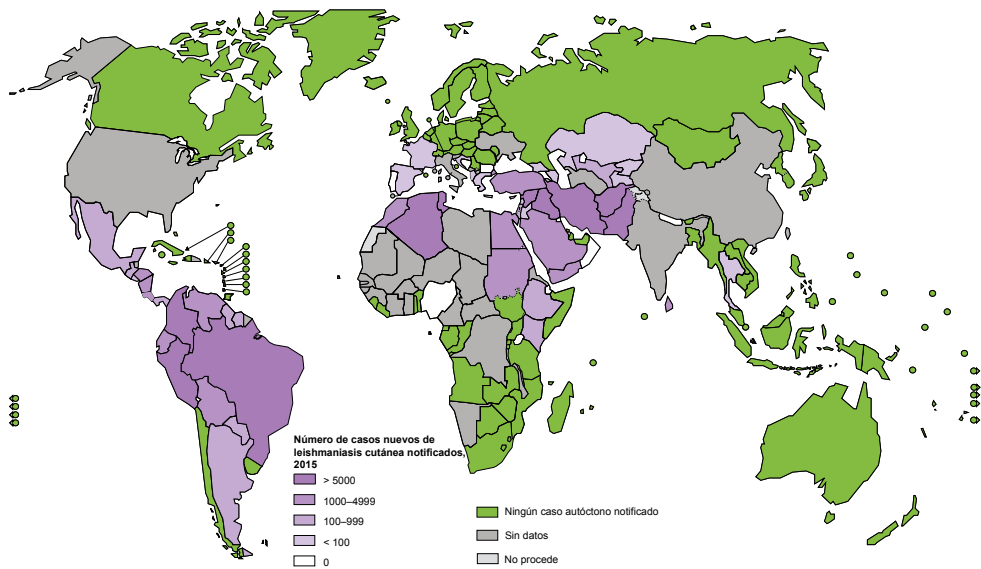


Figura 2. Distribución mundial de la leishmaniasis cutánea, 2016



Los trastornos visibles pueden variar en las diferentes zonas de distribución endémica; por ejemplo, en las zonas de América del Sur las lesiones también se pueden observar en la boca o las fosas nasales (figura 2).

2.3 Leishmaniasis dérmica poskala-azar

La leishmaniasis dérmica poskala-azar es una complicación de la infección sistémica o visceral por *Leishmania* que está restringida a unos pocos países. De 5% a 20% de los pacientes con leishmaniasis visceral (interna) presentan lesiones cutáneas como una complicación tardía de la infección interna. Aunque no está del todo claro si estas lesiones cutáneas son causadas por la presencia de microorganismos viables, se sabe que contienen un número variable de parásitos de *Leishmania* y se tratan con medicamentos contra la *leishmania*. Estas lesiones consisten en general en placas pálidas o tumoraciones pequeñas o grandes. Esta forma de leishmaniasis puede ocurrir en cualquier edad y aparece en cerca de 10% a 30% de los pacientes, de 6 a 12 meses después de la regresión aparente de la leishmaniasis visceral (figura 3).

2.4 Lepra

La lepra es una infección sistémica causada por *Mycobacterium leprae*, que afecta la piel y los nervios. Aunque gran parte del daño causado por la lepra proviene de la destrucción de los nervios, la piel se ve afectada de manera temprana en el curso de la infección. Esta enfermedad se transmite directamente por contacto estrecho durante largos períodos. La lepra se disemina por las gotitas de la nariz y la boca durante los contactos frecuentes y cercanos con los casos sin tratar. La infección puede ocurrir en cualquier edad. Los primeros signos suelen ser placas cutáneas de tamaños variables, en general secas y cuyo color puede ser un poco más pálido que el resto de la piel. Otra manifestación de la lepra adopta la forma de tumoraciones múltiples, también de tamaños variables. La lepra destruye los nervios y favorece las lesiones de la piel porque los pacientes no pueden sentir los objetos calientes o la fricción de los zapatos, y aparecen úlceras en estos sitios. Sin tratamiento, las úlceras (generalmente en las manos o los pies), que se conocen como úlceras neuropáticas, pueden progresar con destrucción de otras estructuras en la misma zona, incluido el hueso (figura 4).

Figura 3. Distribución de la leishmaniasis visceral en todo el mundo, 2016

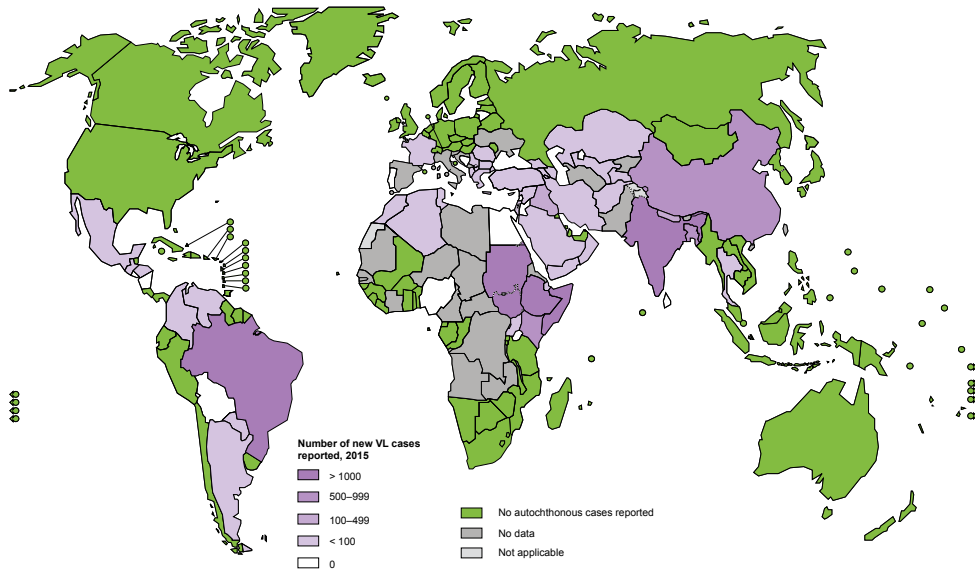
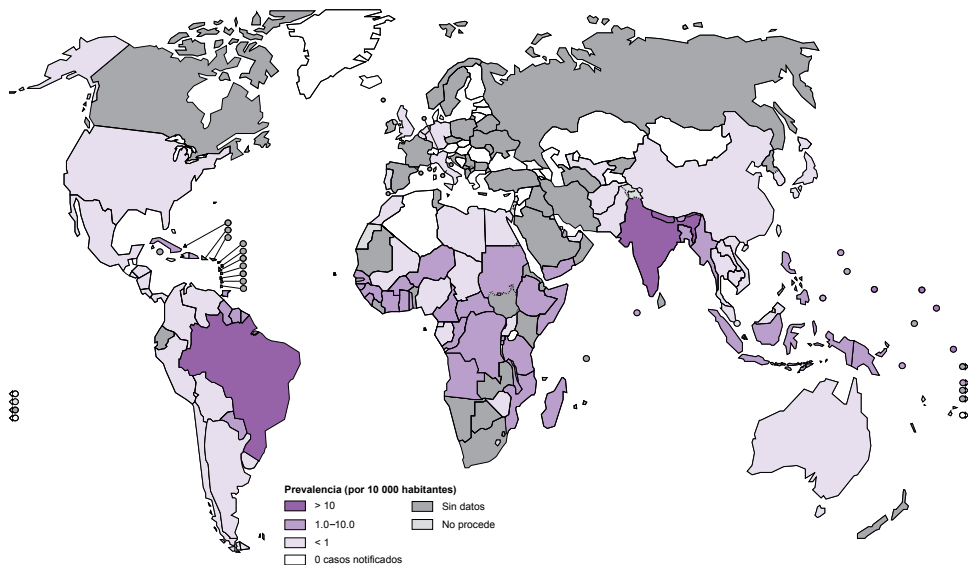


Figura 4. Casos registrados de lepra por 10 000 habitantes (prevalencia) en todo el mundo, 2016



2.5 Filariasis linfática

La filariasis linfática es una afección sistémica causada por *Wuchereria bancrofti*, un nematodo de la familia *Filarioidea* y, en algunas zonas geográficas limitadas, por *Brugia malayi* o *Brugia timori*. La enfermedad es transmitida por mosquitos como el *Culex* y el *Anopheles*. Las filarias que causan filariasis linfática viven en los canales linfáticos, los dilatan y obstruyen, en general en las partes inferiores del cuerpo como la ingle, la zona genital y los muslos. Los gusanos adultos producen microfilarias inmaduras y se pueden detectar en la sangre en momentos que son específicos al ciclo del parásito. Las infecciones alteran el flujo linfático, producen hinchazón progresiva o linfedema de los miembros inferiores y, en los hombres, tumefacción del escroto (hidrocele). Puede afectar otras partes del cuerpo como las mamas o la vulva en las mujeres. Aunque la filariasis linfática suele comenzar en la niñez, se vuelve notoria en los adultos, donde se manifiesta la consecuencia de la obstrucción linfática progresiva. La presunción clínica aparece ante una pierna que se hincha o cuando se observa una pierna más hinchada que la otra. La higiene y el cuidado de la piel son importantes con el fin de prevenir las infecciones bacterianas secundarias que causan “crisis agudas” de inflamación aguda de la piel, los vasos linfáticos y los ganglios con dolor debilitante, fiebre y tumefacción. Estas crisis agudas, denominadas también adenolinfangitis o dermatolinfangioadenitis agudas, marcan la agravación progresiva de la enfermedad. La zona afectada presenta rubor, calor y dolor. Con el tiempo, la piel se puede engrosar y cubrirse con pequeñas tumoraciones que dan una apariencia de tipo “empedrado”, y se torna propensa a infecciones recurrentes (figura 5).

2.6 Micetoma

El micetoma es una infección del tejido subcutáneo y el hueso causada por una variedad de bacterias y hongos ambientales. La enfermedad surge tras la introducción de hongos o bacterias filamentosas provenientes de los desechos de plantas o del suelo por una herida profunda de la piel como el pinchazo de una espina. En el micetoma, se produce una infección bajo la superficie de la piel que da lugar a la aparición de una tumoración grande que suele ser indolora. A medida que la tumoración crece, se cubre de tumoraciones más pequeñas, algunas de las cuales están llenas de pus; estas lesiones excretan un líquido amarillo o con manchas de sangre, que puede contener microcolonias de organismos infectantes, con apariencia de arenisca negra o pálida. En estadio avanzado, el micetoma invade el hueso adyacente con destrucción local y la parte afectada del miembro o del cuerpo se edematiza y se deforma. El micetoma afecta sobre todo a los adultos, pero se observan algunos casos raros en la niñez (figura 6). Otra micosis profunda que afecta la piel es la cromomicosis o cromoblastomicosis, en la cual aparecen placas densas salientes, a menudo con una superficie áspera, como verrugas muy grandes.

Figura 5. Países donde la filarisis linfática es endémica y situación de la quimioterapia profiláctica en estos países, 2016

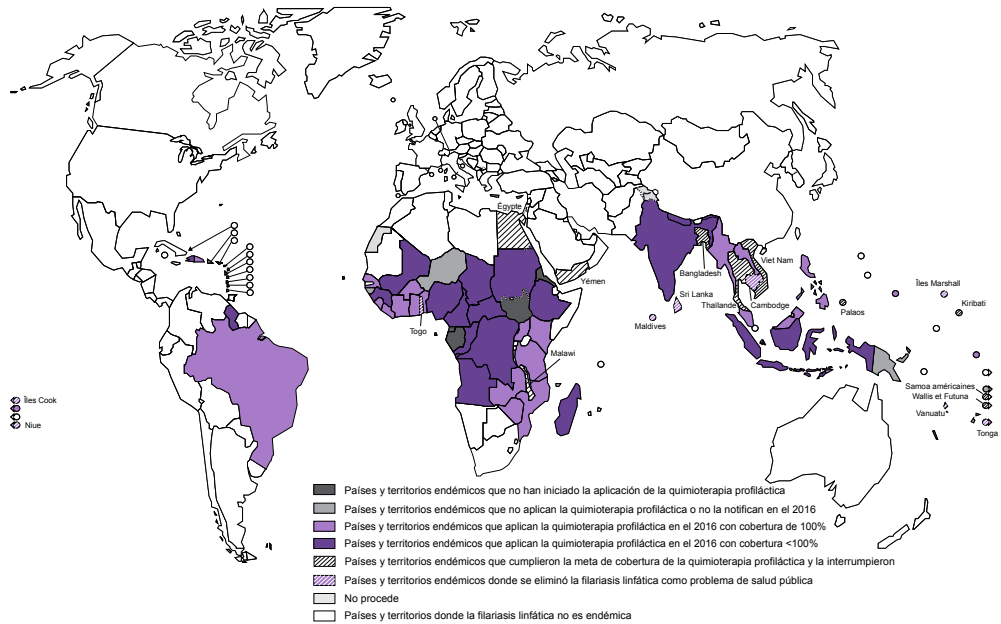
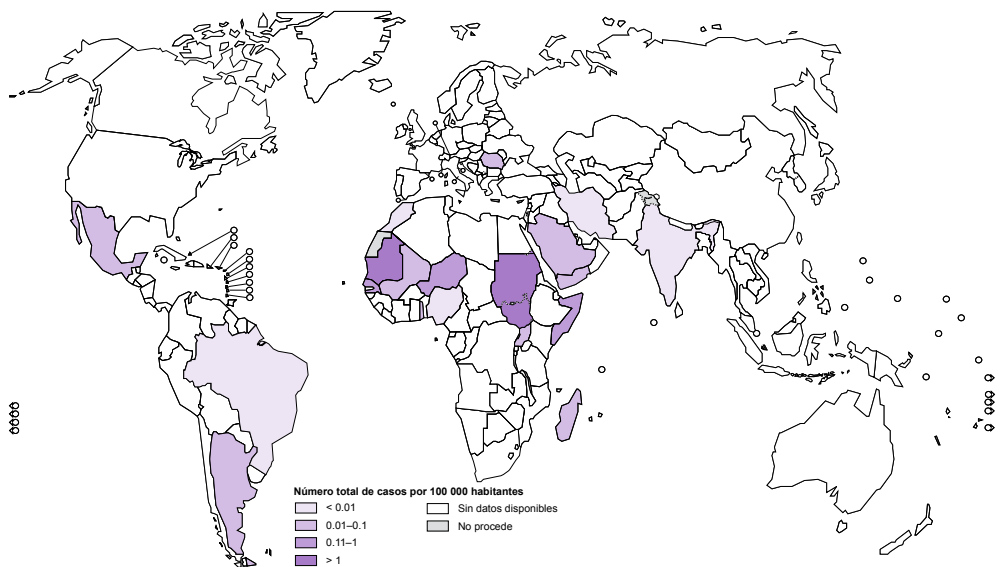


Figura 6. Prevalencia de micetoma por 100 000 habitantes, año más reciente disponible



2.7 Oncocercosis

La oncocercosis es una filarisis sistémica causada por *Onchocerca volvulus* que afecta la piel y los ojos. La infección puede causar ceguera o una enfermedad cutánea debilitante. La filaria *O. volvulus* se transmite por la picadura de moscas negras del género *Simulium*, que se reproducen cerca de arroyos y ríos con cursos rápidos. Un tejido fibroso rodea los gusanos hembra adultos y forma tumoraciones subcutáneas firmes o grandes nódulos más profundos, en general asintomáticos. La queja más frecuente de las personas es una comezón muy molesta (prurito grave). Los signos clínicos en la piel son el resultado de la respuesta inflamatoria a las microfilarias que mueren (una forma larvaria temprana del parásito). Asimismo, las enfermedades oculares como la iritis (inflamación cerca de la pupila), las cicatrices corneales y las lesiones retinianas (retinopatía) son consecuencia de la respuesta inflamatoria a las microfilarias. Muchos pacientes con oncocercosis no presentan síntomas notorios de la piel, pero a medida que la enfermedad progresa la piel se arruga, con engrosamiento y redundancia de los pliegues, por ejemplo, en la ingle (ingle colgante) y puede haber despigmentación manifiesta (piel de leopardo). Sin embargo, en muchas zonas endémicas la oncocercosis cursa con abultamientos subcutáneos pequeños que pican, a menudo alrededor de los hombros, la cintura y los muslos; es frecuente el rascado constante. En ocasiones, la densidad de las pequeñas tumoraciones pruriginosas es mayor en un miembro que en el otro y la piel del miembro más afectado se vuelve en áspera, con prurito crónico y placas engrosadas que son más oscuras que el resto de la piel; estas placas son sumamente pruriginosas. La oncocercosis puede ocurrir en todas las edades, pero la mayoría de los casos se observa en niños mayores o adultos (figura 7).

2.8 Escabiosis y otras infestaciones parasitarias de la piel

La escabiosis es una infestación muy pruriginosa causada por el ácaro de la sarna humana (*Sarcoptes scabiei*). Es frecuente y endémica en muchas comunidades de entornos con escasos recursos, y se asocia con el hacinamiento doméstico. El parásito se transmite por contacto de persona a persona y, aunque puede afectar a todos los grupos etarios, es especialmente frecuente en lactantes y niños. La piel en ciertas zonas está cubierta por pequeñas tumoraciones, algunas con pus y líneas pequeñas sinuosas de los surcos que forman los ácaros en la piel. Las lesiones suelen aparecer en las manos, los pies, los genitales externos, los glúteos y los hombros. En general, otras personas en el hogar también están afectadas y tienen prurito. La infección bacteriana secundaria (estreptocócica) de la escabiosis puede causar inflamación renal o nefritis, que es una reacción inmunitaria a las bacterias en los niños (figura 8).

La tungiasis es una infestación pruriginosa causada por una pulga tropical, *Tunga penetrans*, que provoca tumoraciones pruriginosas de ordinario con una depresión central oscura o un tapón de pus, con mayor frecuencia en los pies después del contacto con un suelo arenoso contaminado, por ejemplo, en los hogares o alrededor de los pueblos. Sin embargo, las lesiones pueden aparecer en casi cualquier parte del cuerpo, sobre todo donde hay pliegues, y ocurren en todas las edades.

Figura 7. Situación mundial de la quimioterapia preventiva de la oncocercosis, 2016

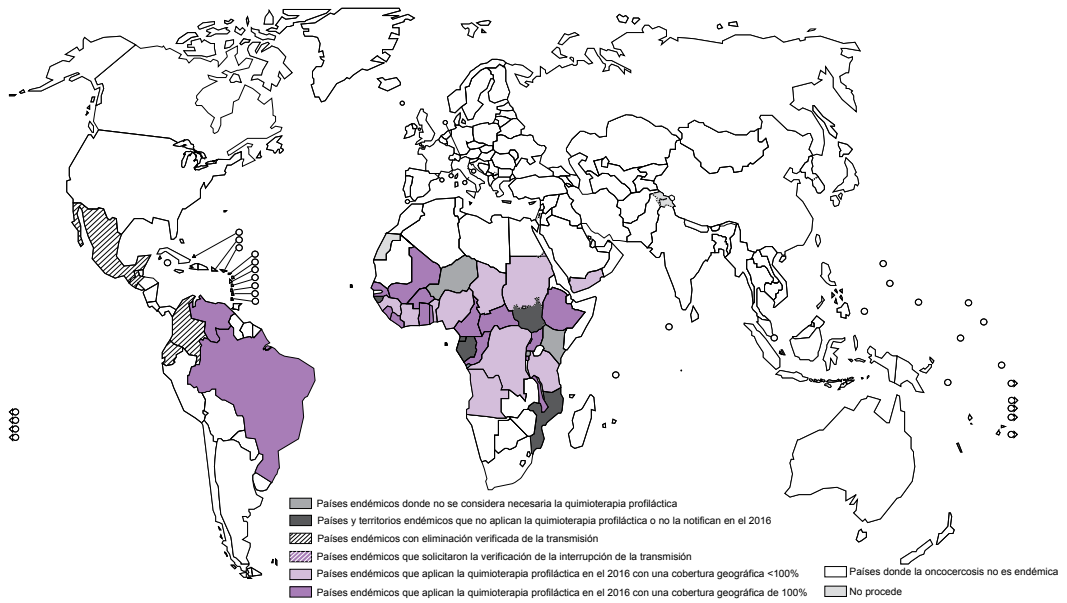
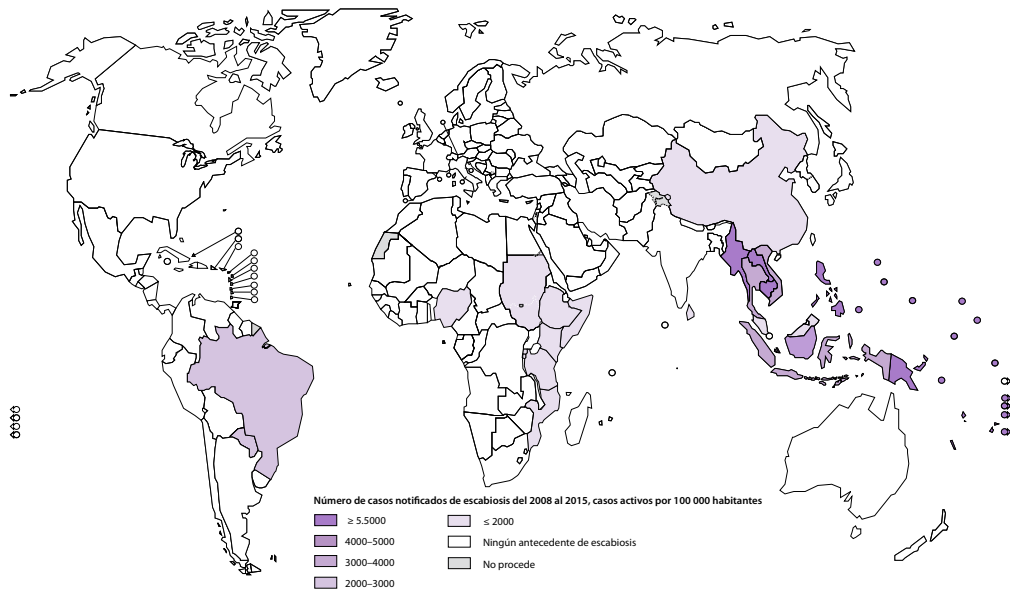


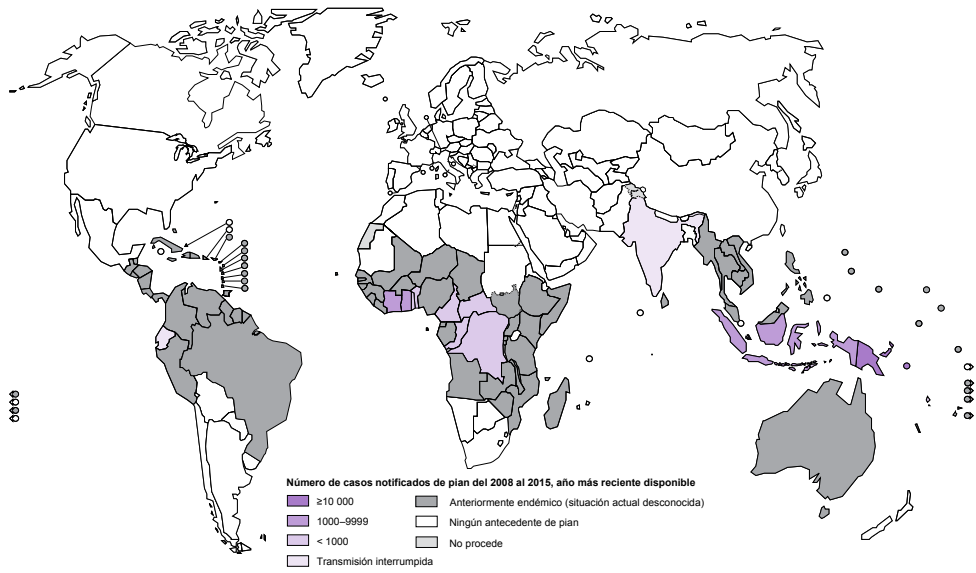
Figura 8. Distribución mundial de la escabiosis, 2016



2.9 Pian (treponematosis endémica)

El pian es una infestación sistémica que afecta la piel y, más rara vez, el hueso, causada por la bacteria *Treponema pertense*, que es una subespecie del *T. pallidum* que provoca la sífilis. Sin embargo, el pian no es de transmisión sexual. A menudo la enfermedad se detecta en niños, pero puede ocurrir en todas las edades; se disemina por contacto directo entre las personas. El pian se manifiesta con lesiones cutáneas únicas o múltiples, que aparecen como pequeños abultamientos o nódulos. Estas lesiones pueden tener una superficie de color rojo o amarillo, y al tacto suelen ser suaves, granulosa o irregulares. Estas tumoraciones se pueden erosionar y dar lugar a una zona ulcerada en el centro del nódulo o adoptar la forma de un volcán pequeño (figura 9).

Figura 9. Distribución mundial del pian, 2008–2016



2.10 Otras enfermedades cutáneas frecuentes que no son ETD

Las enfermedades de la piel forman parte de los padecimientos humanos más frecuentes y afectan cerca de 900 millones de personas en el mundo en cualquier momento. Al utilizar los cambios en la piel como medio de detección de las ETD en su etapa más temprana, se observarán otras enfermedades que provocan alteraciones cutáneas. No obstante, en la mayoría de las comunidades, cinco afecciones comunes representan más de 80% de las enfermedades de la piel. Es posible reconocer las más frecuentes de estas otras enfermedades de la piel y, donde sea factible, comenzar el tratamiento pues su manejo es sencillo y suelen responder a medicamentos que están ampliamente disponibles.

Las más frecuentes de estas enfermedades son las infecciones cutáneas bacterianas o piodermias, como los forúnculos o el impétigo (una infección superficial de la piel) y las micosis cutáneas. Otras enfermedades comunes de la piel, como el eccema, no son infecciosas. En los diagramas diagnósticos se incluyen estas enfermedades y se ofrece una breve descripción del tratamiento correspondiente (sección 5).

Las infecciones cutáneas bacterianas causadas por los estafilococos (como el impétigo o los forúnculos) o los estreptococos (impétigo) se pueden transmitir de persona a persona en los hogares o las escuelas. Son más frecuentes en los niños, pero pueden afectar a los adultos.

La micosis superficial o tiña es causada por hongos que infectan las capas superficiales de la piel y forman placas descamativas y pruriginosas en el tronco, las piernas o el cuero cabelludo; en la cabeza puede haber también pérdida de cabello. A menudo se transmiten de persona a persona en los hogares o las escuelas y pueden ocurrir en todas las edades.

El eccema, a menudo denominado dermatitis, es un problema frecuente de la piel que no es infeccioso y causa placas secas pruriginosas dispersas con descamación en la piel de los brazos (como la superficie interna de los codos), las piernas (detrás de las rodillas), la cara y el tronco. Donde hay rascado y fricción constante, la piel se oscurece y se engruesa. El eccema es frecuente en los niños. Otras causas frecuentes de prurito son las picaduras de insectos, que se manifiestan como pápulas pruriginosas dispersas localizadas en las zonas expuestas; estas lesiones se pueden infectar (véase más arriba).

La ulceración o pérdida de la piel superficial es también un signo frecuente de las enfermedades cutáneas o internas y es importante en el diagnóstico diferencial; este signo se aborda en la próxima sección.

Nota

No todos los pacientes afectados por una enfermedad tropical desatendida presentarán alteraciones en la piel, pero estas son tan frecuentes que constituyen una ayuda muy útil al diagnóstico y un punto de partida a la utilización de métodos diagnósticos más especializados, como las pruebas con tarjetas de detección de antígenos o la serología.

3. MANIFESTACIONES FRECUENTES DE LA PIEL

A fin de emitir un diagnóstico mediante la observación de la piel, es importante tener en cuenta que el número de alteraciones posibles en la apariencia de la piel que se deben a alguna enfermedad es limitado. En el anexo se presenta una síntesis más detallada de estas alteraciones, pero a los fines de esta guía, las descripciones se restringen a las cuatro alteraciones más importantes de la piel, a saber: a) las tumoraciones, b) las úlceras, c) los miembros hinchados y d) las placas. Estos trastornos pueden ocurrir con o sin prurito, cambio de coloración o pérdida de la sensibilidad. A continuación se describen las alteraciones asociadas con las ETD.

3.1 Tumoraciones

Una tumoración es una protuberancia **pequeña** o **grande** que puede aparecer en cualquier parte de la piel. En ocasiones las tumoraciones son duras, pero pueden ser blandas al tacto, lo cual indica en general que contienen líquido o pus. Pueden tener una superficie suave o áspera y semejante a una verruga, y pueden ser dolorosas o pruriginosas.

Fig. 3.1.1. Infección cutánea bacteriana – Impétigo ampolloso con tumoraciones blandas llenas de líquido

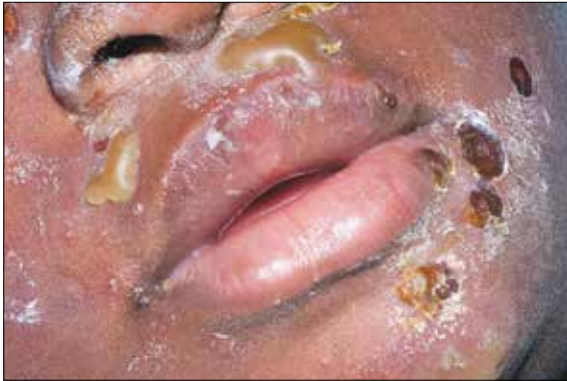

Fig. 3.1.2. Úlcera de Buruli – Tumoración, nódulo incipiente

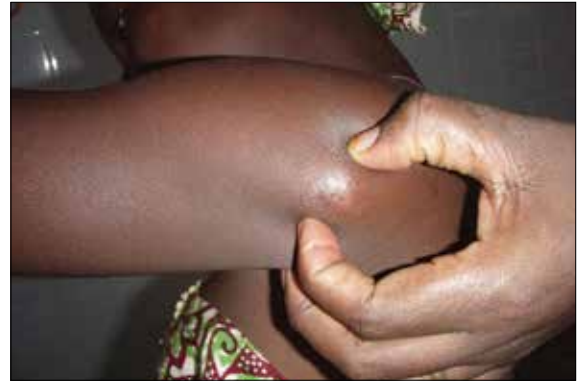

Fig. 3.1.3. Leishmaniasis cutánea – Tumoración suave brillante

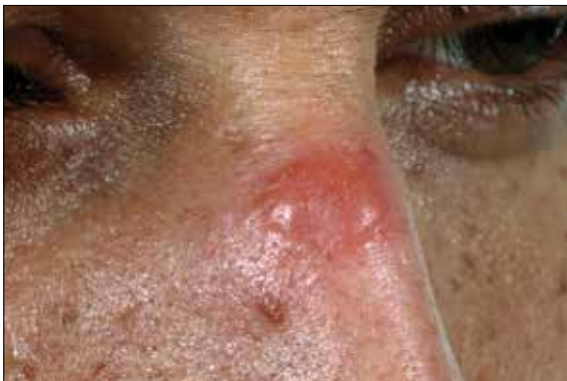

Fig. 3.1.4. Leishmaniasis dérmica poskala-azar – Múltiples tumoraciones suaves

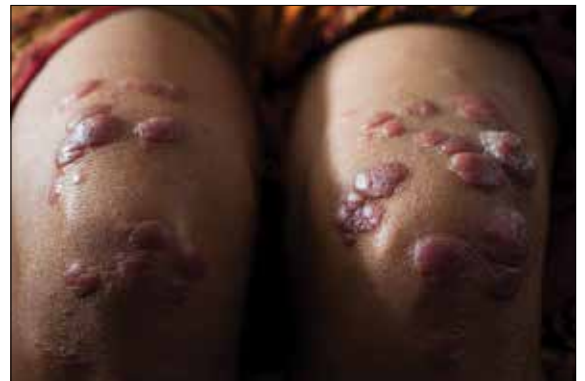

Fig. 3.1.5. Lepra lepromatosa – Tumoraciones pequeñas y duras alrededor de lóbulo de la oreja

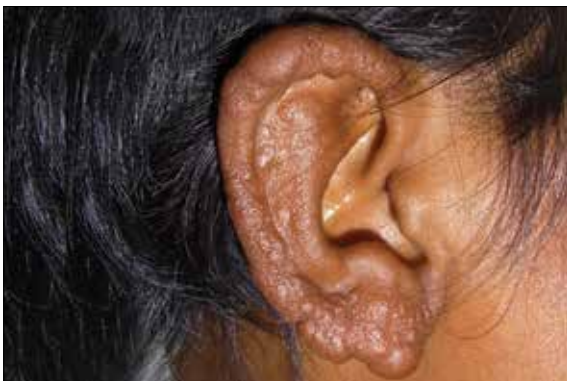

Fig. 3.1.6. Filariasis linfática – Pierna hinchada con aspecto en empedrado causado por la obstrucción linfática crónica

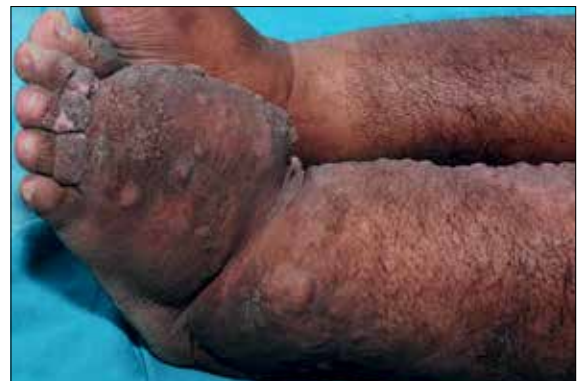

Fig. 3.1.7. Micetoma – Tumorações con fístulas que drenan pus y sangre

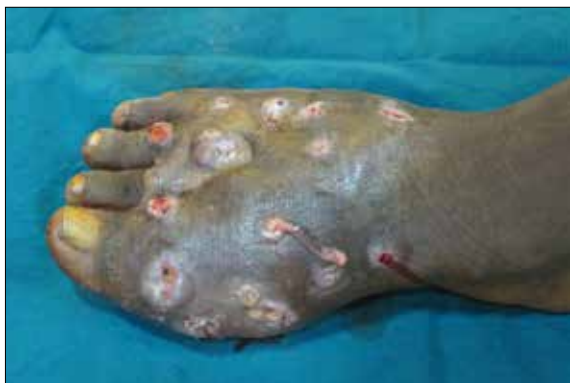

Fig. 3.1.8. Oncodermatitis papulosa aguda – Múltiples tumorações pequeñas pruriginosas

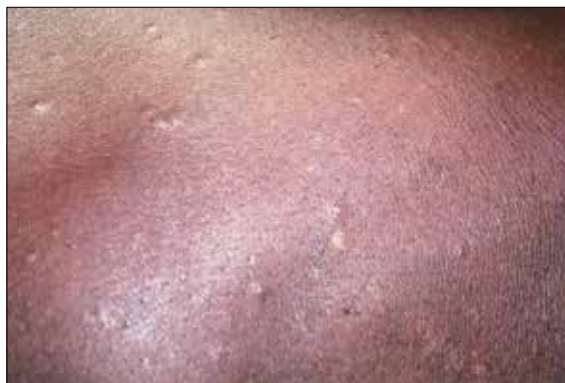

Fig. 3.1.9. Oncodermatitis papulosa crónica – Tumorações en meseta

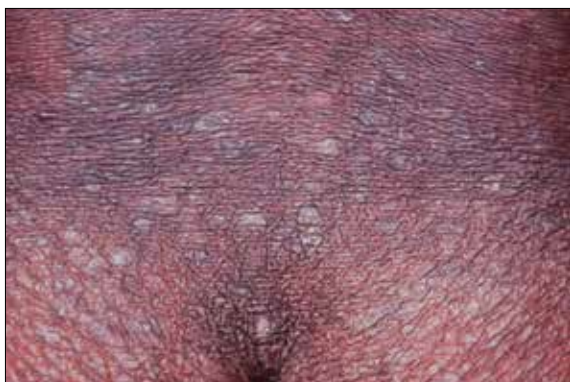


Fig. 3.1.10. Nódulo causado por la oncocercosis – Tumoración grande y dura

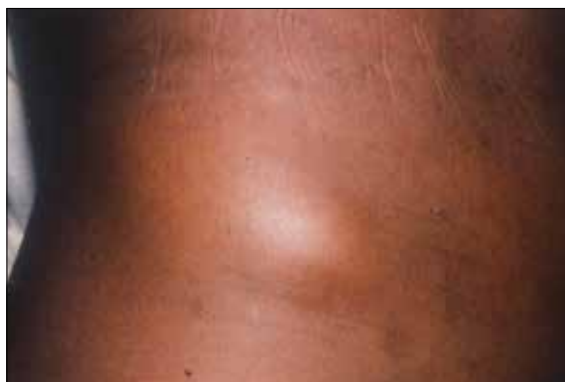

Fig. 3.1.11. Podoconiosis – Tumorações semejantes a verrugas en piernas hinchadas

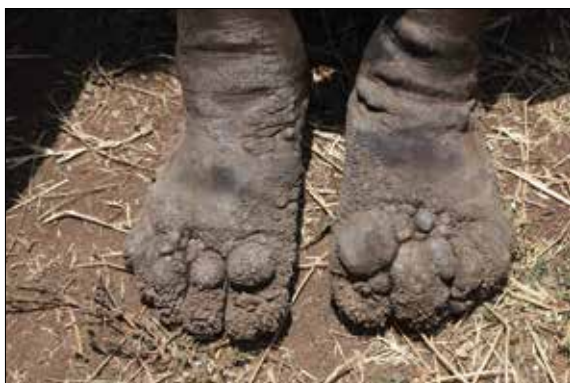

Fig. 3.1.12. Escabiosis – Tumorações y pequeños surcos pruriginosos

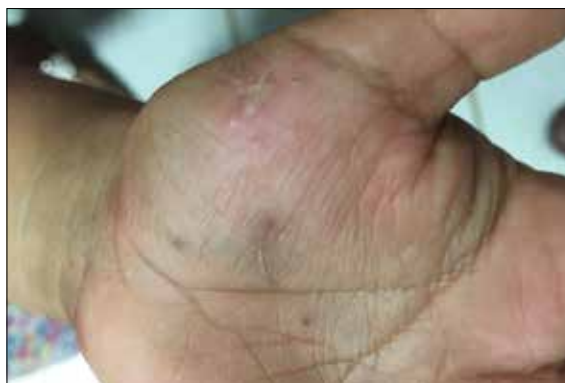

Fig. 3.1.13. Tungiasis – Tumoraciones pruriginosas con centros negros alrededor de los dedos del pie

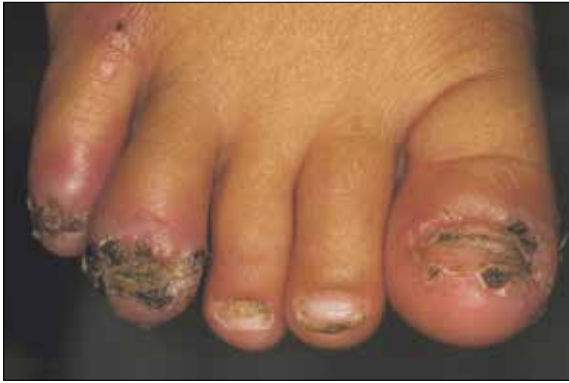

Fig. 3.1.14. Pian – Tumoración grande con excrecencias semejantes a frambuesas (papiloma)

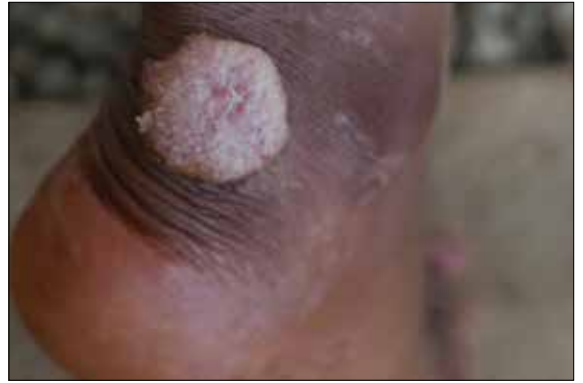

Fig. 3.1.15. Pian – Tumoración grande con excrecencias semejantes a frambuesas (papiloma)

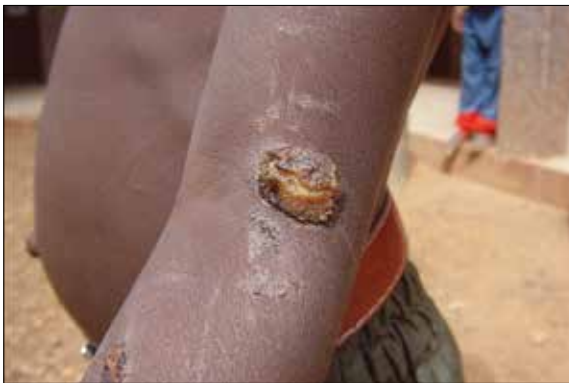

Fig. 3.1.16. Úlcera de Buruli – Tumoración, nódulo incipiente

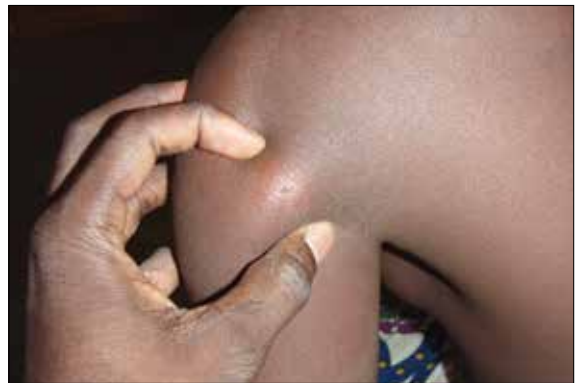

Fig. 3.1.17. Leishmaniasis cutánea – Tumoraciones múltiples costrosas

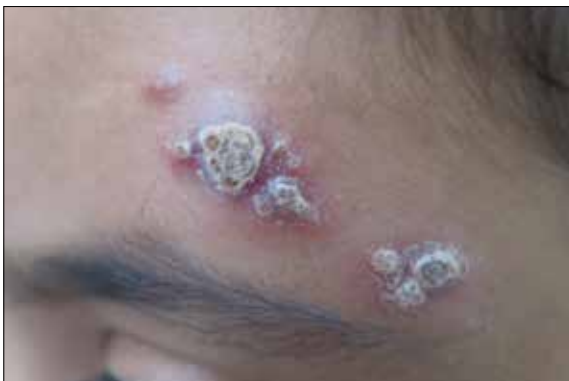
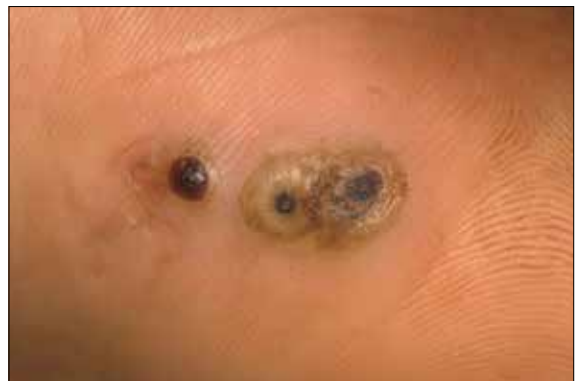
Fig. 3.1.8. Tungiasis – Tumoraciones múltiples a lo largo del borde del pie



3.2 Úlceras

Una úlcera ocurre donde se produce una rotura en la superficie de la piel. Las úlceras suelen ser de forma redonda u ovalada, pero pueden hacerse irregulares y, en general, tienen más de 0,5 cm de profundidad. A la inspección, la base es a menudo roja, de aspecto en carne viva, o puede estar cubierta por tejido muerto o una costra superficial amarilla. La ulceración es una característica importante de muchas ETD de la piel.

Otras causas frecuentes de la ulceración son las úlceras venosas o varicosas (por estasis) debidas a un drenaje deficiente de las venas de la pierna y las úlceras arteriales, que aparecen por deficiencia en el aporte de sangre arterial. En el caso de las úlceras venosas, se observan venas dilatadas prominentes en la pierna (várices) y, en el caso de las úlceras arteriales, no se perciben los pulsos arteriales en las piernas. Las úlceras infecciosas frecuentes causadas por bacterias como *Fusobacterium* y *Haemophilus* ocurren en zonas donde el pian es endémico. En los diagramas diagnósticos se incluyen algunos indicios clave para diagnosticar estas afecciones (véase la **sección 5**).

Fig. 3.2.1. Úlcera de Buruli – Muestra el borde socavado

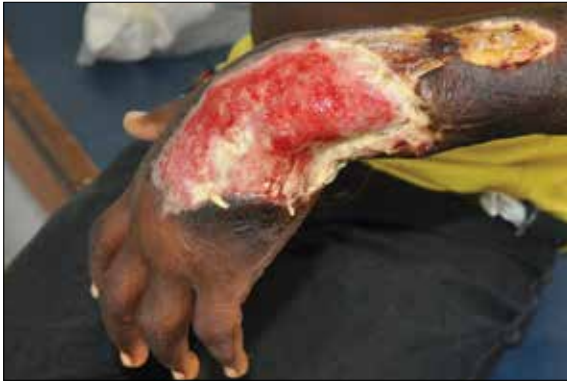

Fig. 3.2.2. Leishmaniasis cutánea – Formación de la úlcera en una tumoración

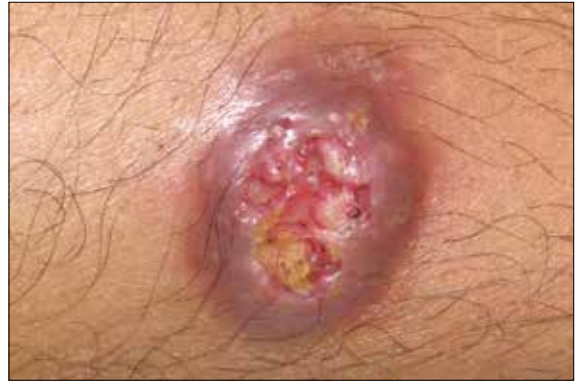

Fig. 3.2.3. Lepra tuberculoide – Úlcera en una zona con pérdida de la sensibilidad

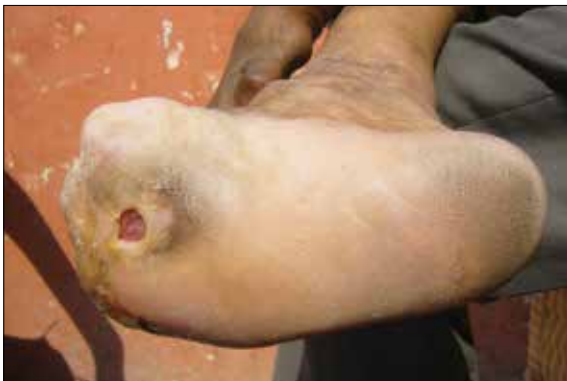

Fig. 3.2.4. Pian – Lesión ulcerada

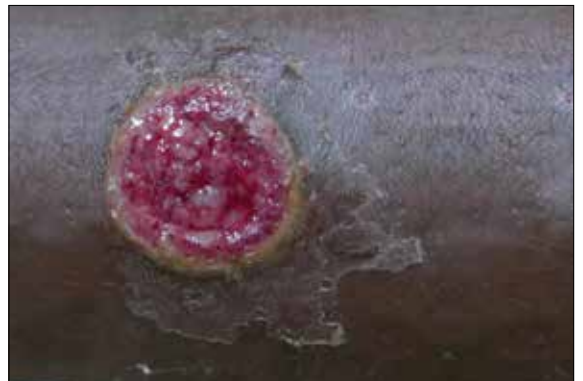

Fig. 3.2.5. Úlceras (tropicales) – Úlcera tropical causada por *Fusobacterium ulcerans*, se forma en unos pocos días

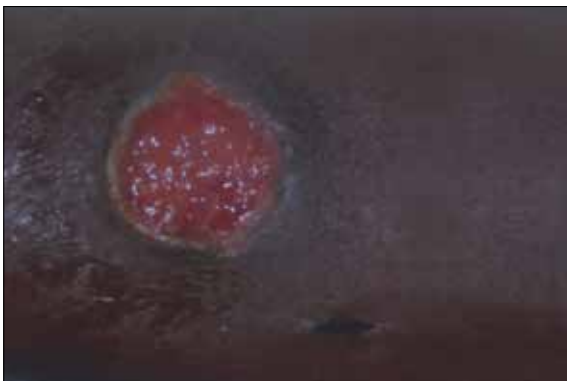
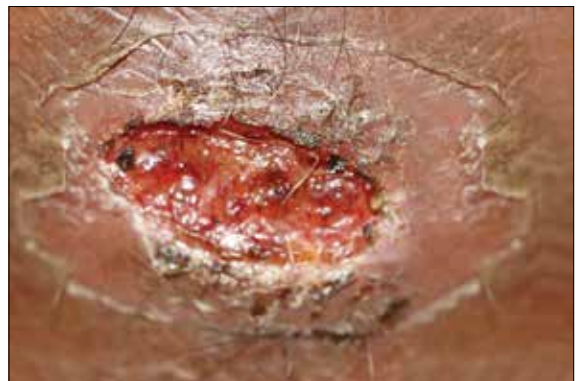
Fig. 3.2.6. Úlceras (tropicales) – Úlcera tropical causada por *Haemophilus ducreyi*, se forma lentamente



3.3 Hinchazón de las extremidades, la cara o el tronco

La tumefacción de la piel suele ocurrir cuando esta contiene demasiado líquido.

Este cambio es más fácil de observar en las extremidades, pues es posible comparar el tamaño de una de ellas, como una pierna, con la otra, pero también puede aparecer una hinchazón notoria de la cara, la cabeza e incluso del tronco tras la inflamación y la acumulación de líquido en estas zonas.

Toda hinchazón que se manifiesta como un aumento de la circunferencia de un brazo o una pierna se suele apreciar mejor cuando se compara un lado con el otro. Las extremidades hinchadas pueden ser duras o blandas al tacto, y dejar huella cuando se hace presión suave, pero firme, con un dedo sobre la superficie de la piel. Además, pueden ser dolorosas y calientes a la palpación, por lo que es importante preguntar al paciente acerca del dolor antes de palpar el miembro. Los pacientes a menudo refieren que la extremidad está más hinchada al final del día y que el edema disminuye cuando se acuestan. También puede ser difícil ponerse la ropa y los zapatos, pues se sienten ajustados. En los pacientes de sexo masculino, la filarisis linfática se puede presentar con un escroto hinchado; en las mujeres, a veces está afectada la mama.

En algunas zonas donde las ETD son endémicas como las zonas montañosas de Etiopía y Rwanda, la podoconiosis es una causa importante de hinchazón del pie o la pierna (linfedema) en niños y adultos. La podoconiosis es una reacción inflamatoria a ciertos suelos determinada genéticamente y, a menudo, afecta ambas piernas.

El edema de las piernas puede ocurrir en afecciones diferentes, como la insuficiencia cardíaca, en la cual se observan además otros síntomas como la disnea, la debilidad y las palpitaciones.

Fig. 3.3.1. Úlcera de Buruli – Hinchazón importante del brazo izquierdo

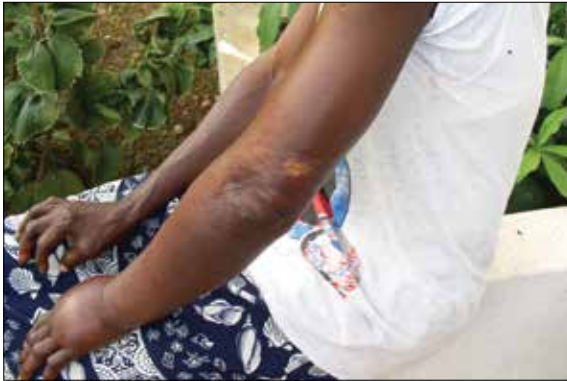

Fig. 3.3.2. Filariasis linfática – Edema de una extremidad

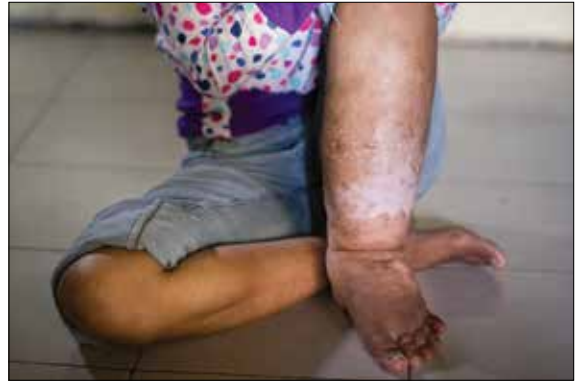

Fig. 3.3.3. Micetoma – Tumefacción del pie y el tobillo

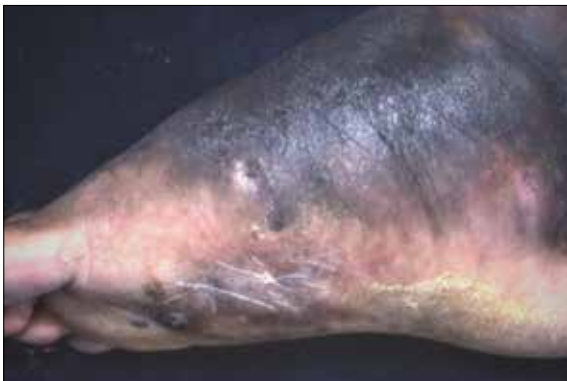


Fig. 3.3.4. Podoconiosis – Tumefacción bilateral de los pies

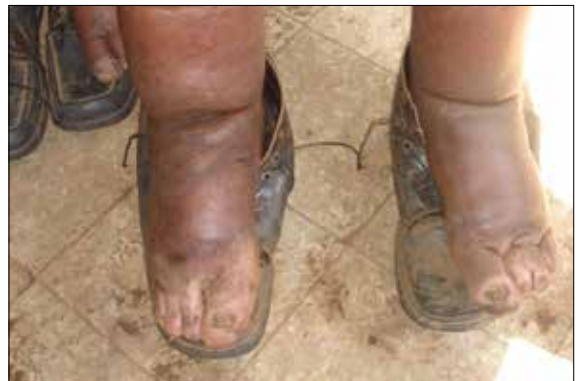

Fig. 3.3.5. Filariasis linfática – Brazo hinchado por más de 5 años

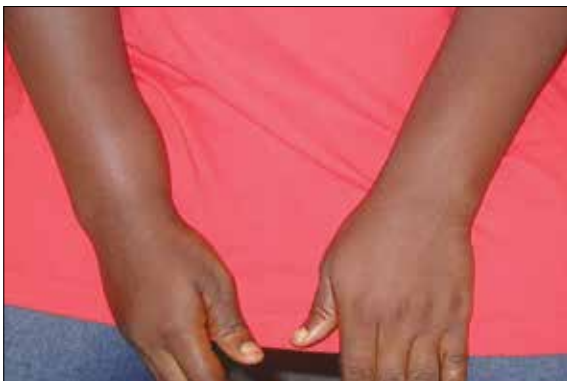
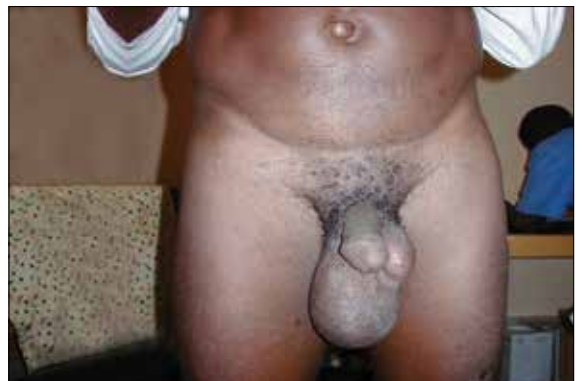
Fig. 3.3.6. Filariasis linfática – Tumefacción del escroto



3.4 Placas

Una placa es una zona distintiva de la piel, ya sea porque sobresale por encima de la superficie o porque tiene color o sensación táctil (textura) diferentes en comparación con la piel circundante; por ejemplo, se puede sentir áspera al tacto. Estas lesiones también pueden ser pruriginosas. Las placas cutáneas salientes pueden variar en altura, desde unos pocos milímetros hasta un centímetro o más con respecto a la superficie.

La capacidad para reconocer las alteraciones del color de la piel asociadas con las lesiones cutáneas depende en gran parte de si el color natural de la piel es oscuro. El oscurecimiento o el aclaramiento del color de la piel son más notorios en los tipos de piel más oscura. La acentuación de la pigmentación cutánea que es concomitante con la inflamación de la piel puede persistir durante varios meses. Un enrojecimiento o eritema quizá sea más difícil de percibir en una piel más oscura.

Fig. 3.4.1. Úlcera de Buruli – Placa

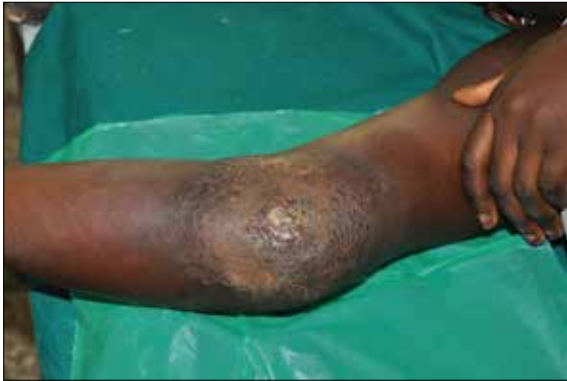

Fig. 3.4.2. Leishmaniasis cutánea – Placa (granulosa) alrededor de la oreja

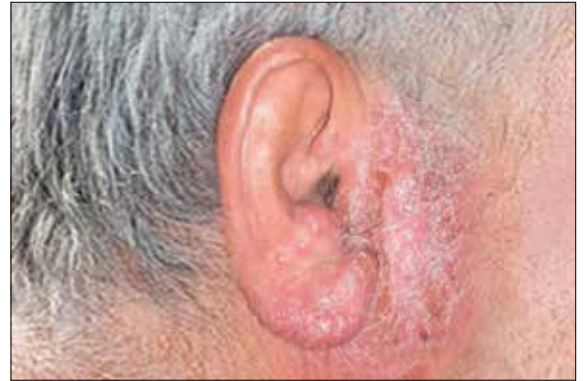

Fig. 3.4.3. Eccema – Placa pruriginosa (liquenificada)

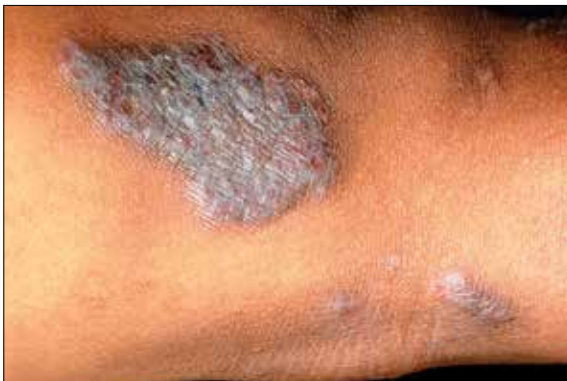

Fig. 3.4.4. Lepra tuberculoide dimorfa – Placas múltiples pálidas con pérdida de la sensibilidad

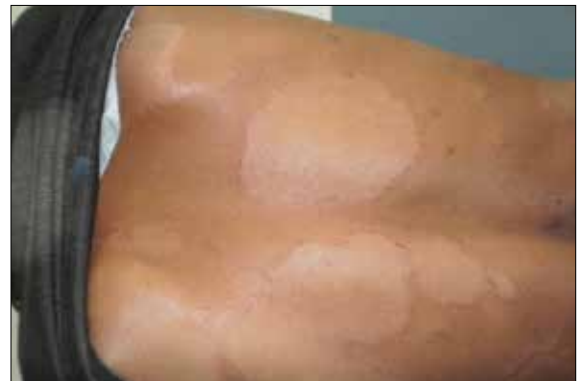

Fig. 3.4.5. Oncocercosis – Oncodermatitis hipopigmentada (piel de leopardo)



Fig. 3.4.6. Oncodermatitis liquenificada – Placas engrosadas muy pruriginosas, más acentuadas en un lado que en el otro

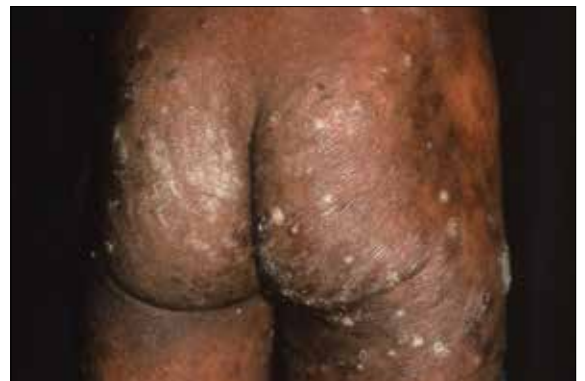

Fig. 3.4.7. Leishmaniasis dérmica poskala-azar – Placa plana pigmentada



Fig. 3.4.8. Micosis – Placa de tiña corporal en forma de anillo, micosis superficial

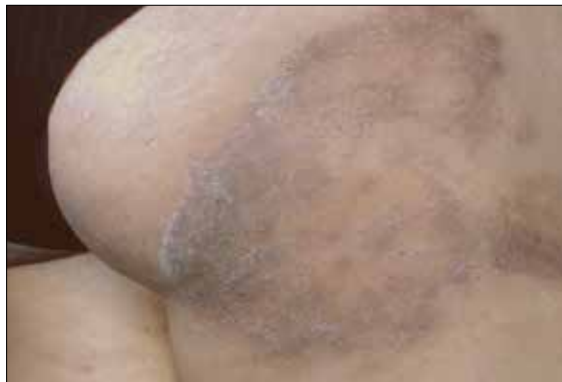

Fig. 3.4.9. Tiña o micosis del cuero cabelludo – Placa de alopecia y descamación del cuero cabelludo en un niño con tiña de la cabeza

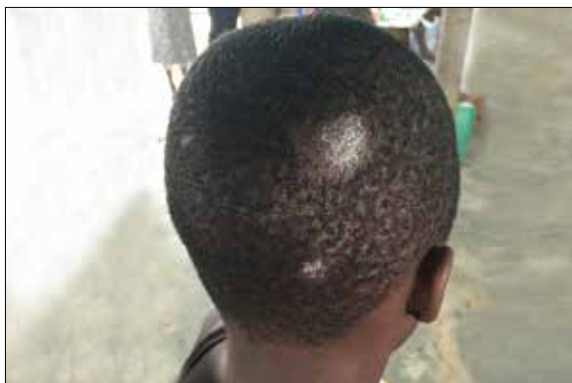

Fig. 3.4.10. Píjan – Placa pálida (superficie áspera)

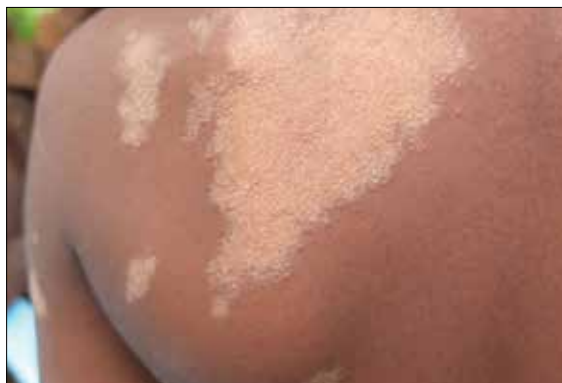

Fig. 3.4.11. Úlcera de Buruli – Placa sobre la zona donde se formará la úlcera (dura al tacto)

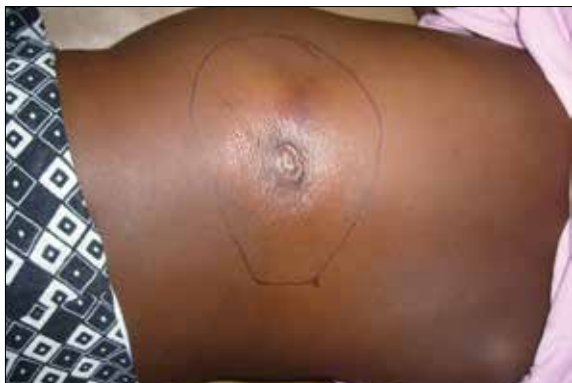
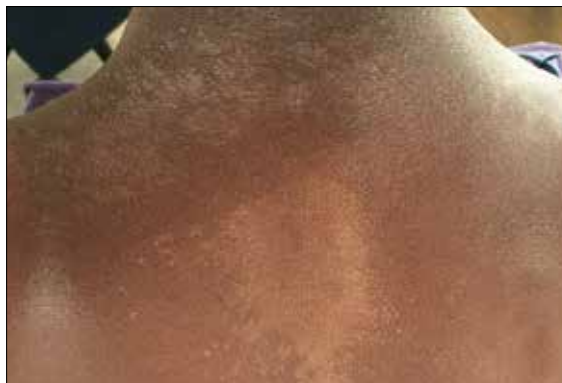
Fig. 3.4.12. Micosis – Placas descamativas pálidas de la pitiriasis versicolor



3.5 Otros signos y síntomas importantes de afectación cutánea

3.5.1 Piel pruriginosa

El prurito es el síntoma más frecuente asociado con cualquier enfermedad de la piel y aparece con mayor frecuencia donde existe inflamación activa. El prurito puede ser de gravedad variable, aunque en muchos pacientes no es algo insignificante y puede perturbar su vida cotidiana y el sueño. Aunque no hay ningún signo específico de la piel que pica, pueden existir marcas del rascado o se puede observar que el paciente se rasca mientras espera ser atendido.

3.5.2 Pérdida de la sensibilidad

La pérdida de la sensibilidad en una zona de la piel es una característica central de la lepra y constituye una parte muy importante de la exploración clínica. También puede haber pérdida de la sensibilidad de la piel en la diabetes.

3.5.3 Modificaciones de la pigmentación cutanéa

Una de las características de toda enfermedad que causa inflamación de la piel es una acentuación del color de la piel (hiperpigmentación) o una pérdida del color (hipopigmentación o despigmentación). Dado que estos son signos generales y rara vez específicos de una enfermedad, se utilizarán como cambios adicionales observados en la piel afectada por las ETD.

Nota

Cualquiera de los signos y los síntomas mencionados arriba pueden ocurrir asociados. Por ejemplo, las tumoraciones de la piel se pueden ulcerar. Lo mismo puede decirse de los síntomas y signos concomitantes de la inflamación, como el prurito y la alteración de la pigmentación, pues ambos se pueden encontrar en los pacientes con úlceras, placas, tumoraciones o hinchazón de los miembros.

4. ELABORAR LA HISTORIA CLÍNICA

En esta sección se describe la forma de realizar la anamnesis y la exploración física de un paciente que tiene problemas de la piel.

4.1 Conversación con el paciente que presenta problemas de la piel

Conversar con las personas acerca de su afección de la piel puede revelar mucho sobre la enfermedad, cómo comenzó y cómo ha evolucionado. Pero lo que quizá sea obvio para usted, puede no serlo para el paciente. La presencia de síntomas como el prurito o el dolor a menudo dirige la atención del paciente hacia una parte del cuerpo, pero la espalda y el dorso de las piernas o los brazos no son visibles sin un espejo y es posible que el paciente pase por alto las alteraciones, especialmente si no pican y no son protuberantes.

Salude al paciente y preséntese.

Trate de emplear términos sencillos que se utilicen localmente al describir las alteraciones que usted ve (y el paciente). Los siguientes son aspectos que merecen atención especial:

- ¿Dónde se localiza el problema o la lesión (o lesiones) de la piel?
- ¿Cuándo lo notó por primera vez?
- ¿Cómo ha evolucionado con el transcurso del tiempo?
- ¿La lesión pica, duele o se siente caliente?
- ¿Dónde estaba viviendo cuando ocurrió por primera vez?
- ¿Acostumbra usted nadar o bañarse en algún lago o río?

- ¿Ha recibido algún tratamiento con cualquier medicamento o remedio casero? (En muchos países, las dos cosas se pueden obtener con facilidad sin consultar con un profesional de salud y su utilización o uso indebido puede alterar la apariencia de las lesiones cutáneas.)
- ¿Alguien más en la familia o entre sus amigos tiene un problema similar?

Recuerde preguntar acerca de la disminución de la sensibilidad en las extremidades o alrededor de la lesión.

4.2 Exploración de la piel

Cuando realiza una exploración de la piel, recuerde los siguientes puntos y tenga cuidado de evitar toda incomodidad al paciente.

- Examine la piel, siempre que sea posible con buena iluminación. Practicar el examen en una casa o habitación mal iluminada no ofrece el mejor entorno para percibir las alteraciones.
- Observe el estado general del paciente. ¿Está el paciente cómodo o parece débil, con dolor o con alguna dificultad para respirar o al caminar?
- Mire la mayor parte de la superficie de la piel que sea posible y no solo la zona señalada por el paciente. Retroceda y examine a distancia. ¿Hay alteración del color (por ejemplo, marrón oscuro, pálido)? La mayoría de las lesiones cutáneas, ¿se encuentran en una misma zona del cuerpo o afectan muchas partes de la piel?
- Analice con cuidado las siguientes características de las lesiones cutáneas:
 - ¿Qué tipos de lesiones cutáneas observa? ¿Tumores, placas, úlceras o hinchazón?
 - ¿De qué color son? ¿Natural, rojo, blanco, pardo, negro, amarillo?
 - ¿De qué tamaño son la mayoría de las lesiones? ¿Son diminutas o grandes? De ser posible, mida el tamaño de las úlceras.
 - ¿Existen marcas de rascado?
- Palpe la textura de las lesiones. Acuértese de preguntar si las lesiones son dolorosas antes de hacerlo. ¿Son duras o blandas? ¿Es la superficie áspera? Use guantes si tiene que examinar zonas erosionadas como las úlceras.
- Puede ser necesario pedir al paciente que se desvista. Tenga presente que el examen de la piel también está sujeto a las normas corrientes del consentimiento y el comportamiento adecuado. La mayoría de los pacientes son tímidos y pudorosos si tienen que mostrarse desnudos, incluso cuando es ante profesionales de la salud; por lo tanto, es importante ofrecer la privacidad necesaria para llevar a cabo la exploración clínica.
- En el caso de las mujeres, a menudo lo mejor es que un miembro femenino del personal realice el examen. Asimismo, es preciso respetar las tradiciones locales del comportamiento social, pues puede ser difícil explorar las zonas íntimas como los genitales y las mamas, incluso cuando la presencia de lesiones puede contribuir al diagnóstico.

Como podrá ver más adelante, a menudo es importante agregar pasos específicos a las preguntas o la exploración clínica que haga.

Por ejemplo, si hay presunción de lepra es importante examinar la lesión o las manos y los pies en busca de pérdida de la sensibilidad, además de buscar (palpar) un engrosamiento de los nervios periféricos. Si cree que podría ser escabiosis, busque fisuras diminutas (líneas cortas descamativas) o surcos en la piel; estos se observan mejor entre los dedos, en las muñecas y alrededor de los tobillos.

Al interpretar sus observaciones, recuerde la distribución geográfica natural de las ETD. Muchas de estas enfermedades solo ocurren o son más frecuentes en determinados países. Los datos estadísticos sobre la prevalencia pueden no ser exactos: incluso en lugares donde una enfermedad haya disminuido a niveles bajos, es importante permanecer atento a un caso raro que haya escapado a la detección, pues el hecho de reconocer estos pacientes evitará la reaparición de la enfermedad.

Cuadro 1. Distribución de determinadas ETD de la piel por región

Enfermedades	Región					
	África	Asia	Américas	Europa	Mediterráneo Oriental	Pacífico
Úlcera de Buruli	++	+	+	x	x	+
Leishmaniasis cutánea	+	+	++	+	++	x
Leishmaniasis dérmica poskala-azar	+	+	x	x	+	x
Lepra	+	+	+	x	+	+
Filariasis linfática	++	++	+	x	+	++
Micetoma	+	+	+	x	+	x
Oncocercosis ¹	+	x	+	x	+	x
Escabiosis	++	++	++	+	+	++
Pian	+	+	+	x	x	+

++ = Frecuente ; + = Presente pero no frecuente; x = Ausente

¹ = Frecuente en las zonas endémicas

5. UTILIZACIÓN DE SIGNOS CUTÁNEOS CLAVE PARA EMITIR UN DIAGNÓSTICO

Esta sección se ha subdividido en apartados para cada uno de los principales signos clínicos cutáneos: las tumoraciones, las úlceras, las extremidades hinchadas, las placas y el prurito. Se incluyen los diagramas diagnósticos que deben utilizarse junto con los mapas de distribución de las ETD (figuras 1 a la 9).

Cuadro 2. Síntesis de las ETD de la piel y los cuatro signos y el síntoma cutáneos principales (el prurito puede ser concomitante con cualquiera de estos signos)

Enfermedades	Tumoraciones	Úlceras	Extremidades hinchadas	Placas	Piel pruriginosa
Úlcera de Buruli	+	+	+	+	x
Leishmaniasis cutánea	+	+	x	+	x
Leishmaniasis dérmica poskala-azar	+	x	x	+	x
Lepra	+	+	x	+	x
Filariasis linfática	+	+	++	+	x ¹
Micetoma	+	+	+	x	x
Oncocercosis ²	+	x	x	+	+
Escabiosis	+	x	x	x	+
Pian	+	+	x	+	x

++ = Frecuente; + = Presente pero no frecuente; x = Ausente

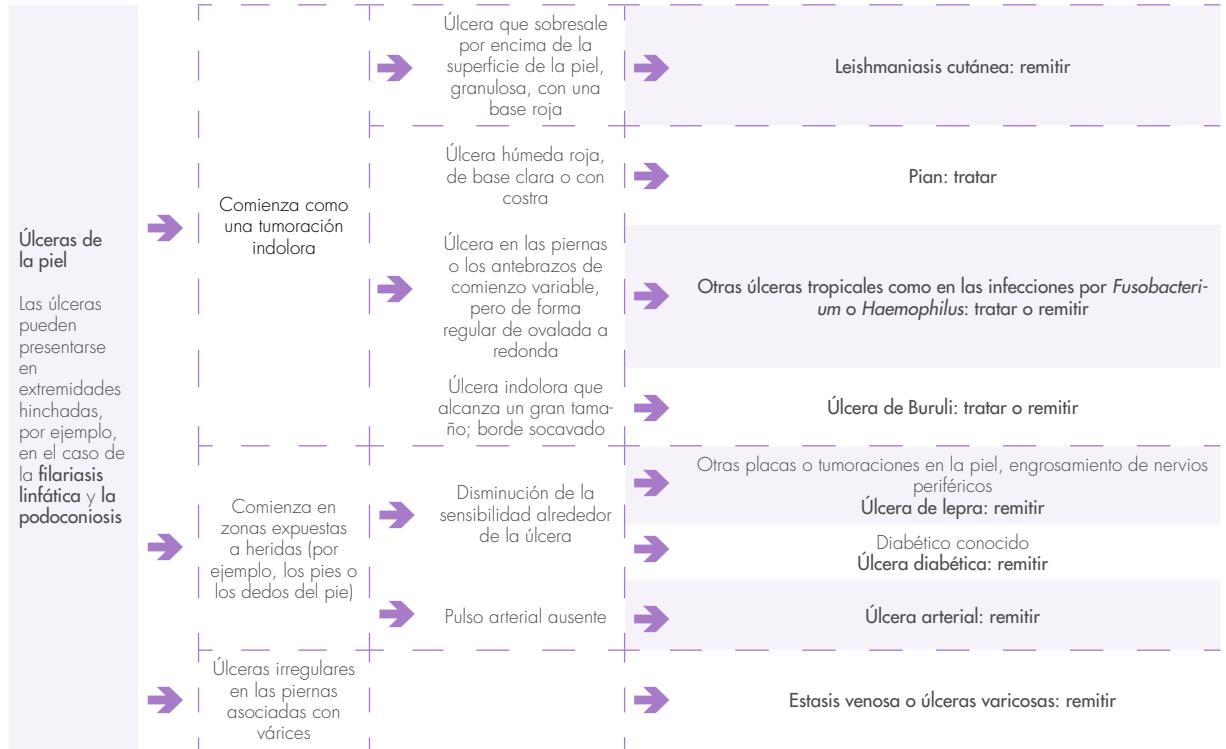¹ = Prurito ocasional en la filariasis linfática cuando existe inflamación.

² = En algunas regiones los pacientes con oncocercosis presentan pocos cambios en la piel.

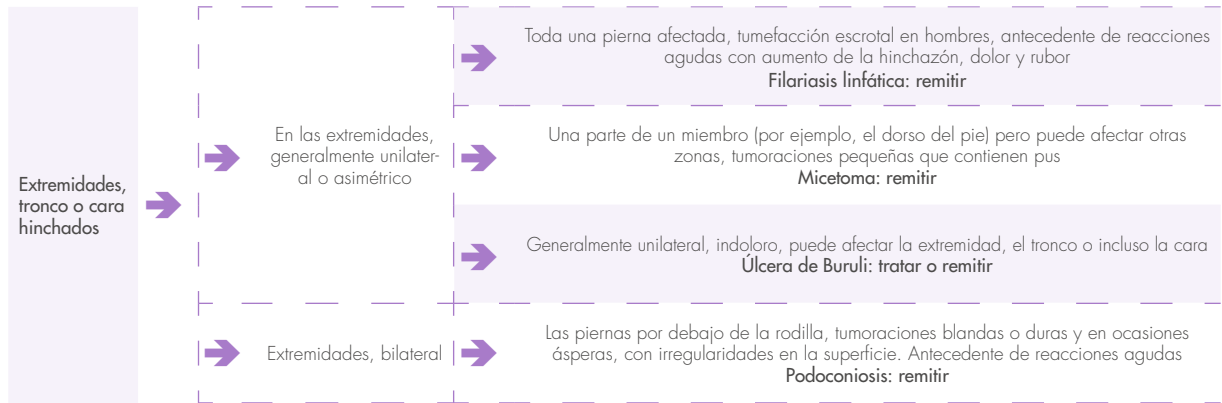
Tumores por encima o por debajo de la piel

Tumores que sobresalen de la piel			
Tumores que sobresalen de la piel	1-3	Sólida (grande)	Una o pocas tumores sólidas debajo de la piel Oncocercosis: remitir
			Generalmente en las extremidades, firmes y no dolorosas, pero se ulceran luego Úlcera de Buruli (fase inicial): tratar o remitir
			En cualquier parte del cuerpo (zonas expuestas), pero se ulceran luego Leishmaniasis cutánea: tratar o remitir
		Zona única expuesta a heridas (por ejemplo, el pie), tumoración única dura Micetoma: tratar o remitir	
		Tumores en múltiples zonas, superficie irregular o costra amarilla Pian: tratar	
	> 3	Blanda, contiene pus o líquido	Tumores blandos en cualquier zona, contienen pus, superficie caliente Absceso: tratar o remitir
			Tumores múltiples, pequeñas, superficie lisa Leishmaniasis dérmica poskala azar: remitir
		Sólida (grande)	Tumores múltiples sólidas, en cualquier parte del cuerpo; engrosamiento de los nervios Lepra: remitir
			Tumores múltiples pequeñas y muy pruriginosas en el tronco, los glúteos y tumores múltiples grandes bajo la piel Oncocercosis: remitir
			Tumores múltiples pequeñas, muy pruriginosas, en el tronco, las manos, los pies, los genitales externos; familia afectada Escabiosis: tratar
Blanda, contiene pus o líquido	Tumores múltiples pequeñas, blandas, llenas de pus, en una extremidad hinchada Micetoma: remitir		
		Tumores pequeñas, blandas, llenas de pus o con costras secas, frecuentes en la cara, prurito Impétigo (piodermia): tratar	
		Una o varias tumores pequeñas, con centro oscuro o llenas de pus en los pies, pruriginosas Tungiasis: tratar	

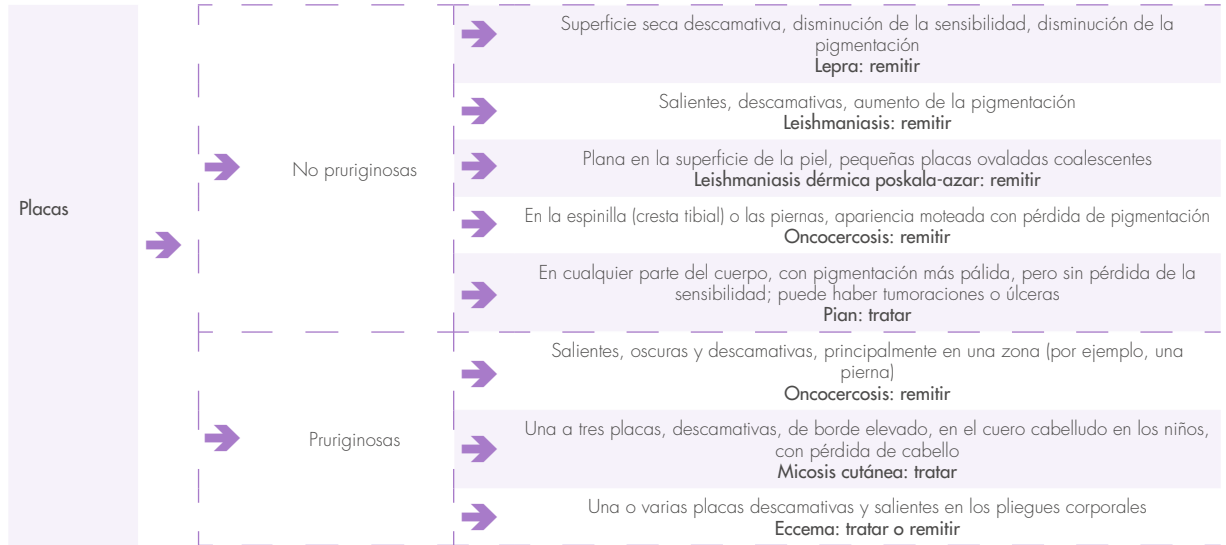
Úlceras de la piel



Hinchazón de las extremidades, el tronco y la cara



Placas en la piel



5.1 Tumoraciones

Se puede aplicar un enfoque lógico al abordar el diagnóstico empleando esta característica. Al examinar el paciente, hágase las siguientes preguntas:

1. Si el paciente tiene una tumoración en la superficie de la piel, ¿es pequeña o grande? (Las lesiones pequeñas miden menos de 0,5 cm de diámetro, por ejemplo, el diámetro de un lápiz.)
2. ¿Cuántas tumoraciones hay? Agrúpelas en: a) de una a tres o b) más de tres.
3. ¿Dónde se localizan las tumoraciones? ¿En los brazos o las piernas, o están más diseminadas en todo cuerpo?
4. ¿Se sienten blandas, firmes o duras?
5. Si son blandas, ¿contienen líquido o pus?
6. ¿Son dolorosas o calientes al tacto?
7. ¿Son pruriginosas?
8. ¿La superficie es suave o irregular?
9. ¿Hay múltiples tumoraciones en las extremidades hinchadas?

La mayoría de las ETD cursan con tumoraciones en la piel. que describen de la siguiente manera:

- A. **Pian.** Generalmente una lesión única o hasta tres lesiones; dispersas; puede haber costras amarillas que cubran una superficie irregular blanda y roja (como una frambuesa). En algunos casos puede haber más lesiones.
- B. **Oncocercosis.** Los nódulos causados por la oncocercosis son únicos o escasos; recubren prominencias óseas, por ejemplo la cresta ilíaca de la cintura pelviana. También se pueden observar nódulos en otros lugares como los hombros, una cara lateral del tórax o incluso en la cabeza; la superficie es firme y suave. La oncocercosis también se puede manifestar con múltiples tumoraciones pequeñas muy pruriginosas en el tronco y las extremidades. A menudo las partes superiores de estas tumoraciones pequeñas presentan escoriaciones por rascado.
- C. **Úlcera de Buruli (fase inicial).** Tumoraciones únicas o escasas; en cualquier parte del cuerpo; en general de superficie firme, lisa, algo móvil, indolora.
- D. **Leishmaniasis.** Tumoraciones únicas o escasas; cuando hay más de una, se agrupan en cualquier parte de la superficie de la piel; duras, de superficie irregular o lisa. La superficie puede estar cubierta por una costra o se puede ulcerar.
- E. **Lepra.** (menos común como causa de tumoraciones). Tumoraciones múltiples; en cualquier parte de la piel, duras, lisas. Los lóbulos de la oreja y las cejas pueden estar afectados. Verifique la presencia de engrosamiento de los nervios y la pérdida de la sensibilidad periférica. Examine la pérdida de la sensibilidad con un objeto puntiagudo como un bolígrafo. Explique al paciente lo que va a hacer.

- F. **Micetoma.** Tumoración única y grande; en cualquier parte del cuerpo, pero con mayor frecuencia en los pies; a menudo caliente al tacto; superficie cubierta con protuberancias pequeñas (llenas de pus o exudativas).
- G. **Leishmaniasis dérmica poskala-azar.** Únicas o escasas. Superficie lisa; en cualquier parte del cuerpo, pero también se puede manifestar con múltiples tumoraciones pequeñas y suaves.
- H. **Escabiosis.** Tumoraciones múltiples pequeñas pruriginosas; en cualquier parte del cuerpo fuera de la cabeza, excepto en los bebés; las localizaciones más frecuentes son las muñecas, los dedos, los tobillos, los hombros, los glúteos, los genitales externos (hombres); lesiones blandas, a menudo contienen pus, se pueden observar pequeñas líneas curvas o sinuosas (túneles) que corresponden a los surcos donde los ácaros residen en la piel; muy pruriginosas; a menudo están afectadas otras personas en el hogar.
- I. **Tungiasis.** Tumoraciones pequeñas únicas o múltiples; con mayor frecuencia en los pies, en las plantas, los dedos o entre los dedos del pie, pero pueden ocurrir en otras partes del cuerpo como los pliegues (por ejemplo, en la ingle). Estas lesiones son pruriginosas y pueden estar llenas de pus o tener una mancha central oscura.

Otras enfermedades cutáneas que también cursan con tumoraciones son las siguientes:

- J. **Abscesos.** Lesiones únicas o escasas; grandes, en cualquier parte del cuerpo; blandas y contienen pus; dolorosas, rojas y calientes al tacto.
- K. Se pueden observar **tumoraciones múltiples pequeñas, granulosas o excrecencias semejantes a verrugas** en casos de linfedema persistente de los miembros inferiores causado por distintas afecciones, como la filarisis linfática. Estas lesiones son firmes con una superficie áspera como verrugas, que se asemeja a la piel del elefante (se denomina elefantiasis).

5.2 Úlceras

Las úlceras se pueden presentar en cualquier parte de la piel, pero son más frecuentes en las zonas del cuerpo que están expuestas a traumatismos. Varias ETD diferentes causan ulceración de la piel como la úlcera de Buruli, la leishmaniasis cutánea, la dracunculosis (enfermedad del gusano de Guinea) y el pian. En algunos casos, la ulceración comienza en una tumoración preexistente. Además, otras afecciones frecuentes también causan úlceras de la piel y pueden ocurrir en regiones donde las ETD son endémicas; estas incluyen otras úlceras tropicales causadas por *Haemophilus* (de aparición lenta) o *Fusobacterium* (de aparición rápida), *Corynebacteria* (difteria) y la tuberculosis de la piel. Además, cuando se altera la sensibilidad de la piel por daño neurológico (neuropatía) puede ocurrir una úlcera, en general como consecuencia de un traumatismo inadvertido. La úlcera neuropática se puede presentar en la lepra, pero también aparece después de un daño neurológico como consecuencia de otras enfermedades como la diabetes.

Al examinar a los pacientes con úlceras de la piel, es muy útil solicitar información acerca de la presencia o la ausencia de dolor y la velocidad de la evolución: ¿apareció la úlcera repentinamente, por ejemplo, en uno o dos días? También es importante la apariencia general. Por ejemplo, ¿tiene el borde de la úlcera un aspecto regular o irregular? Observe con cuidado los bordes: ¿están socavados? En otras palabras, ¿es posible insertar una sonda estéril bajo el borde de la úlcera?

Preguntas que debe plantearse para llegar al diagnóstico

1. ¿Son las úlceras únicas o múltiples? Agrúpelas en: a) de una a tres o b) más de 3.
2. ¿Se localizan en una zona del cuerpo, como la pierna o el brazo, o están diseminadas en diferentes partes del cuerpo?
3. ¿Hubo algún traumatismo previo?
4. ¿Las lesiones han aparecido de manera lenta o rápida, es decir, en unos pocos días?
5. ¿Los bordes son socavados? Es decir, ¿puede usted insertar una sonda bajo el borde de la úlcera?
6. ¿Existe hinchazón alrededor de la úlcera?
7. ¿Es la base roja y limpia o está cubierta por una costra que sea, por ejemplo, amarilla?
8. ¿Había una tumoración previa en el mismo lugar?
9. ¿Son dolorosas?

ETD específicas

- A. **Úlcera de Buruli.** En general una sola lesión, pero puede haber hasta tres; principalmente en las extremidades; evolución lenta a partir de una tumoración; bordes profundos, socavados, base roja a menudo cubierta por tejido de aspecto muerto (al comienzo); indoloro; a veces cursa con hinchazón.
- B. **Leishmaniasis cutánea.** De una a tres lesiones; dispersas en las partes expuestas del cuerpo; evolución lenta a partir de una tumoración; bordes elevados por encima de la superficie de la piel; base limpia o costrosa; no suele ser dolorosa.
- C. **Pian.** Generalmente única (aunque a veces hay más lesiones); evolución a partir de una tumoración (en ocasiones coexisten úlceras con tumoraciones); bordes elevados por encima de la superficie de la piel; base limpia o costrosa amarilla.
- D. **Lepra.** De una a tres lesiones; a menudo en los pies y las manos; borde irregular y base costrosa; indolora; pérdida de la sensibilidad en la zona; a menudo se asocia a una lesión traumática (traumatismo, quemadura, zapatos de ajuste inadecuado, etc.) que el paciente no percibe. Busque otros signos de la lepra: tumoraciones, placas y engrosamiento de los nervios.
- E. **Úlceras de filariasis linfática.** Esta lesión es posterior a un traumatismo como la fricción. En general se manifiesta como una lesión en un miembro hinchado. Las úlceras también se pueden presentar con otras ETD que cursan con hinchazón de los miembros.

Otras causas (diagnóstico diferencial) de ulceración pueden ser algunas úlceras infecciosas tropicales como las causadas por *Haemophilus* y *Fusobacterium*, la diabetes, las úlceras arteriales y las úlceras de estasis venosa, que se describen a continuación:

- F. **Otras úlceras infecciosas tropicales, por ejemplo, las causadas por *Fusobacterium* o *Haemophilus*.** De una a tres lesiones; localizadas en las piernas o las manos; comienzo variable; a veces dolorosas; base roja limpia.
- G. **Úlceras diabéticas.** Generalmente de una a tres úlceras en los pies en puntos de fricción con los zapatos; indoloras; irregulares con base costrosa; disminución de la sensibilidad que indica daño neurológico en la zona alrededor de la úlcera. Palpe el pulso arterial. Pregunte por antecedentes de diabetes.

- H. **Úlceras arteriales.** Su apariencia es semejante a las úlceras diabéticas, aunque también pueden ser dolorosas. Una característica fundamental es la disminución o ausencia de pulso arterial en el pie. Es importante buscar el pulso en todos los pacientes con úlceras, pues el vendaje ajustado está contraindicado cuando existe un trastorno arterial.
- I. **Úlceras por estasis.** De una a dos lesiones; puede ser bilateral en los tobillos; de forma irregular y la base estar cubierta por una costra; puede ser dolorosa. Presencia de várices (venas dilatadas y visibles) más arriba en la pierna.

5.3 Hinchazón de las extremidades, la cara o el tronco

La tumefacción de las extremidades o los apéndices (como el escroto) o de otra parte del cuerpo suele ser un signo de acumulación de líquido en el tejido. Cuando hay mucho líquido, el edema es blando y, al presionarlo con firmeza con un dedo, queda la huella en la superficie de la piel. Incluso cuando existe acumulación de líquido, con el tiempo el edema se endurece debido a la fibrosis o la cicatrización, y la superficie de la piel puede volverse irregular y cubrirse con tumoraciones pequeñas, una situación que a menudo se denomina "pie musgoso". Este aspecto es solo el signo de acumulación crónica de líquidos en la piel, hiperqueratosis o engrosamiento de la piel sobreinfectada por bacterias. La superficie puede aparecer irregular y con supuración entre las protuberancias. La inflamación de la piel también puede causar edema, aunque en general la zona está caliente al tacto y a menudo es dolorosa a la presión, lo cual suele indicar una infección. Las extremidades con hinchazón crónica pueden sufrir sobreinfecciones que se presentan como un "episodio agudo" sobre la tumefacción existente, que se vuelve roja y dolorosa y puede cursar con síntomas sistémicos como la fiebre.

Entre los aspectos útiles que permiten hacer la distinción está el hecho de observar si el edema afecta ambos lados (como ambas piernas) y, en los hombres, si hay edema escrotal.

Preguntas que debe plantearse para llegar al diagnóstico

1. ¿La hinchazón afecta un solo lado, por ejemplo, una pierna o un brazo, pero no el otro (o lo afecta menos)?
2. ¿Es la hinchazón dura o blanda?
3. ¿Por cuánto tiempo ha estado presente?
4. ¿Se modifica la hinchazón (disminuye) después de haber estado acostado por la noche?
5. ¿La hinchazón es irregular con una o varias tumoraciones, y el paciente siente que el miembro está pesado y difícil de levantar, por ejemplo, al caminar?
6. ¿La hinchazón es uniforme, con una superficie suave y blanda al tacto?
7. ¿Es dolorosa (sensible) al tacto?
8. ¿Existen tumoraciones pequeñas que pueden contener pus en la zona hinchada?
9. ¿Existe algún exudado en la superficie de la zona hinchada?

ETD específicas

- A. **Filariasis linfática.** Hinchazón unilateral o bilateral en las piernas, puede haber edema escrotal o hidrocele en los hombres y edema vulvar en las mujeres; no es doloroso a la palpación, excepto durante una crisis aguda; el edema es blando y reducible en los casos tempranos, pero duro (firme al tacto) e irreversible en las lesiones más antiguas. Puede haber un exudado con frecuencia fétido.
- B. **Micetoma.** Hinchazón unilateral y localizada en un sitio único; es frecuente en los pies, pero puede ocurrir en otros lugares como la parrilla costal o la cabeza; indoloro; la superficie puede estar tachonada con pequeñas tumoraciones blandas que contienen pus.
- C. **Úlcera de Buruli.** Antes de que aparezca la úlcera en una extremidad, en general la superficie de la piel está hinchada. Además, una vez que se forma la úlcera suele haber gran hinchazón a su alrededor.

El diagnóstico diferencial de la hinchazón de una extremidad incluye la podoconiosis.

- D. **Podoconiosis.** En general, bilateral en las piernas, que se suele circunscribir por debajo de la rodilla. De ordinario no es dolorosa a la palpación, excepto cuando se observa durante un episodio agudo. La hinchazón es blanda y reducible en algunos casos, pero dura, rígida y no depresible en otras lesiones. Con frecuencia no presenta ningún exudado, aparte de la extravasación de líquido linfático. Más adelante pueden aparecer nódulos duros en la superficie.

Nota: El edema de ambas piernas puede ocurrir en caso de insuficiencia cardíaca, pero el paciente suele presentar otros síntomas como disnea, cansancio y palpitaciones.

5.4 Placas en la piel

Las placas en la piel son zonas planas donde se ha alterado la apariencia y la textura de la piel, y a veces el color. Las placas pueden sobresalir un poco por encima de la superficie de la piel o distinguirse de otra manera de la piel circundante porque la superficie es áspera o de color diferente. En ocasiones, la superficie es lisa, pero puede ser áspera o descamativa. La pigmentación es también importante, pues en algunos pacientes el color de la placa es más claro que la piel adyacente. Siempre es importante investigar la sensibilidad de las placas (véase arriba el apartado sobre tumoraciones en el caso de la lepra). Si la sensibilidad está alterada, se debe investigar de manera más detallada, junto con la búsqueda de engrosamiento de los nervios periféricos. Otro signo importante que permite la distinción es la presencia de prurito, sequedad y pérdida de cabello.

Las ETD que cursan con placas incluyen la lepra, la oncocercosis, el pian y la leishmaniasis cutánea y la leishmaniasis dérmica poskala-azar.

Utilice los siguientes elementos discriminadores: prurito, pérdida de la sensibilidad y alteración del color.

Questions à poser pour parvenir au diagnostic

1. ¿Las placas son únicas o múltiples?
2. ¿Son protuberantes?
3. ¿Es la placa pruriginosa?

4. ¿Está alterada la sensibilidad en las lesiones?
5. ¿Hay pérdida de la pigmentación?
6. ¿Hay aumento de la pigmentación?
7. ¿Es la superficie de la placa descamativa?

ETD específicas

- A. **Lepra.** Placas únicas o múltiples. Pueden ser planas o salientes, superficie seca con disminución de la pigmentación (más pálida), sin prurito. A veces las placas pueden ser difíciles de observar, por lo que es preciso examinar al paciente a una cierta distancia. Examine la pérdida de la sensibilidad y busque engrosamiento de los nervios periféricos.
 - Toque suavemente la piel con un bolígrafo y solicite a la persona que indique dónde lo siente. Luego pídale que cierre los ojos para estar seguro de que no ve lo que usted está haciendo. Toque suavemente el centro de la placa más prominente y pida al paciente que le indique dónde sintió el bolígrafo. Repita el procedimiento en la piel normal y luego de nuevo en la placa. El hecho de que la persona no sienta nada en la placa es indicativo del diagnóstico de lepra.
- B. **Oncocercosis.** Placas salientes muy pruriginosas que abarcan grandes zonas de una sola extremidad, más oscuras que la piel circundante. La superficie es áspera y seca. Busque grandes tumoraciones en la zona (nódulos de oncocercosis, véase el apartado de tumoraciones en la oncocercosis).
- C. **Leishmaniasis.** La evolución de las placas es semejante a la de las tumoraciones (véase más arriba); los bordes son elevados; a menudo se ulceran; en general son indoloras.
- D. **Leishmaniasis dérmica poskala-azar.** Otra manifestación clínica puede consistir en múltiples placas pequeñas planas, pálidas, coalescentes.
- E. **Pian.** Múltiples placas planas que pueden ser más claras que la piel circundante. Suelen ocurrir en presencia de las formas características de la enfermedad como las tumoraciones o las úlceras.

Algunas enfermedades cutáneas frecuentes también cursan con placas en la piel, como las micosis y el eccema. También es muy frecuente que los pacientes presenten una discromía, con mayor pigmentación después de cualquier tipo de inflamación de la piel.

- F. **Micosis cutánea.** En general de una a tres placas. Secas descamativas y pruriginosas. El borde de la placa es más prominente (es decir, sobresale) y es más descamativo que las zonas centrales, a modo de anillo. En los niños se observan placas únicas o múltiples con pérdida de cabello; estas placas pueden ser descamativas.
- G. **Eccema.** Placas únicas o múltiples muy pruriginosas. Descamación sobre toda la superficie; pueden afectar las manos, los pies o los pliegues cutáneos (el pliegue detrás de las rodillas, los codos o alrededor del cuello) y es frecuente en niños.

5.5 Piel pruriginosa

El prurito es una característica importante que ayuda a definir el diagnóstico. Puede afectar toda la superficie del cuerpo (generalizado) y, a menudo, la primera descripción que el paciente hace de su afección es que siente mucha comezón. En otros casos, el prurito se limita a una lesión específica como una placa o tumoración. Los pacientes con prurito se rascan la zona afectada y quedan marcas visibles del rascado donde la piel se ha excoriado y sangrado. En las lesiones pruriginosas muy persistentes, la piel se engruesa y puede formar una placa saliente con un color más oscuro. Este es el resultado directo del rascado y la fricción constantes, y se conoce como liquenificación (este proceso se menciona en el apartado sobre placas de esta guía). En algunas formas de oncocercosis, se observa esta forma de piel engrosada en alguna de las extremidades.

Otro punto importante consiste en examinar a los pacientes con prurito en busca de cualquier alteración visible de la piel. Si no encuentra ninguna, pregunte además si tuvo alguna erupción cutánea papulosa ("roncha") de evolución fugaz; este es un trastorno conocido como urticaria y puede ocurrir en algunas infestaciones parasitarias como en las primeras etapas de la esquistosomiasis. Otro aspecto importante es preguntar si otras personas en el hogar presentan prurito, pues esto indica que la afección se puede transmitir de una persona a otra, un signo característico de la escabiosis.

Preguntas útiles que se pueden hacer:

- ¿Se limita el prurito a una zona o afecta muchas partes del cuerpo?
- ¿Tienen prurito otras personas en el hogar?
- ¿Existen placas, tumoraciones o pápulas?

A. Oncocercosis. El prurito se asocia con múltiples tumoraciones pequeñas en el tronco y las extremidades, o con placas localizadas en una sola extremidad. Busque la presencia de grandes tumoraciones bajo la superficie de la piel, que corresponden a los nódulos de la oncocercosis.

Algunas enfermedades cutáneas frecuentes también cursan con prurito como la **escabiosis**, las **micosis** y el **eccema** (sus características ya se describieron anteriormente). Recuerde que la presencia de prurito en otras personas en el hogar se asocia con la escabiosis.

5.6 ¿Cuándo pensar en la posibilidad de una infección subyacente por el VIH?

La infección por el VIH/sida es muy frecuente en algunas regiones del mundo. Las manifestaciones cutáneas en los pacientes seropositivos al VIH son frecuentes, pero la mayoría de las ETD abordadas anteriormente no se asocian con el VIH. Sin embargo, la infección por el VIH puede modificar la gravedad de afecciones como la leishmaniasis cutánea y su cuadro clínico, que suele ser más generalizado. Algunos indicios sencillos que pueden alertar al profesional de salud para que investigue la presencia de una posible infección por el VIH son los siguientes:

- Boca dolorida, con placas blancas en la lengua, el paladar y la pared lateral de la boca, por candidiasis bucal.
- Úlceras genitales persistentes, que pueden ocurrir con las infecciones de transmisión sexual, incluida la sífilis y el herpes simple.
- Aparición generalizada y súbita de placas rojas con superficie descamativa, por psoriasis (con frecuencia pruriginosa) o sífilis secundaria (sin prurito).
- Placas descamativas en la cara, como alrededor de la nariz, los oídos y en las cejas, por dermatitis seborreica. Pero también se puede diseminar y afectar grandes zonas del cuerpo.
- Placas o tumoraciones rojas o púrpuras en el tronco o los miembros, que se asemejan a la equimosis, cuya superficie no es descamativa, aunque algunas son semejantes a verrugas. Examine el interior de la boca y busque equimosis similares en el paladar, debidas al sarcoma de Kaposi.
- Múltiples tumoraciones pequeñas asintomáticas en la cara o el tronco. Muchas tienen una depresión pequeña en la superficie que revela un centro blando. Estas lesiones pueden ser el resultado de la infección vírica (molusco contagioso), pero también pueden ser el signo inicial de una micosis sistémica como la criptococosis.
- Piel pruriginosa, con pequeñas tumoraciones y prurito acentuado, que pueden ser localizadas o generalizadas, en la erupción pruriginosa papular o la foliculitis eosinofílica.

Se puede obtener mayor información en:

http://www.who.int/maternal_child_adolescent/documents/skin-mucosal-and-hiv/en/

<http://hivinsite.ucsf.edu/InSite?page=kb-04-01-0>

6. PASOS SIGUIENTES

Los diagramas diagnósticos que se presentan en la **sección 5** tienen como finalidad ayudar a los profesionales a llegar a la siguiente fase del diagnóstico. Es útil utilizarlos en conjunto con los mapas de distribución. Las enfermedades cutáneas frecuentes como la escabiosis, las micosis, la piodermia y el eccema se observan en todas las regiones. En el caso de las ETD, la investigación complementaria o el tratamiento a menudo requieren la derivación a un centro especializado o a un equipo capacitado. En general, esto se aplicará a todos los pacientes que acuden ya sea con úlceras o hinchazón de los miembros o el tronco. Los diagramas diagnósticos indican cuáles de estos pacientes que presentan tumoraciones o placas se deben remitir a un servicio especializado que, según la organización local, puede ser el centro de salud o el hospital más cercano o un centro terciario de referencia. En la mayoría de estos pacientes, definir el diagnóstico exige la utilización de pruebas especializadas (análisis de sangre, examen microscópico directo, histopatología, cultivos). Las pruebas que se practican en la actualidad se indican en el **cuadro 4**.

En el caso de las infecciones cutáneas comunes, no suele ser necesario practicar ninguna prueba diagnóstica, aunque están disponibles en algunos centros. Estas enfermedades se indican en los diagramas de flujo diagnóstico ("tratar"). Las afecciones responden bien a los tratamientos (**cuadro 5**). Cuando no observe respuesta al tratamiento, busque orientación en los siguientes pasos.

Cuadro 3. Indicios frecuentes epidemiológicos y de diagnóstico clínico

Enfermedades	Edad	Sexo	Dolor	Fiebre	Localización de la lesión	Transmisión
Úlcera de Buruli	Niños o adultos	Ambos	No	No	Principalmente en las extremidades	¿Medio desconocido? Agua
Leishmaniasis cutánea	Niños o adultos	Ambos	No	No	Zonas expuestas	Picadura por flebótomo
Leishmaniasis dérmica poskala-azar	Principalmente adultos	Ambos	No	No	En cualquier parte del cuerpo	Picadura por flebótomo
Lepra	Niños o adultos	Ambos	Pérdida de la sensibilidad	No, excepto en las reacciones	En cualquier parte del cuerpo, úlceras en manos o pies	Contacto estrecho a largo plazo
Filariasis linfática	Principalmente adultos	Ambos	Solo en crisis agudas	Solo durante las crisis agudas	Hinchazón de las extremidades inferiores, escroto	Mosquitos. A menudo los pacientes ya no están infectados
Micetoma	Niños o adultos	Ambos	No	No	Extremidades o zona expuesta a traumatismos	Traumatismo por ejemplo, por espinas
Oncocercosis	Niños o adultos	Ambos	Indoloro, pero puede ser pruriginoso	No	En cualquier parte del cuerpo, pero con frecuencia en las extremidades	Picadura por mosquitos simúlidos
Escabiosis	Niños o adultos	Ambos	Indoloro, pero pruriginoso	No	En cualquier parte del cuerpo, las manos, los genitales externos, los pies, los glúteos	Otros integrantes del hogar también presentan prurito
Pian	Niños o adultos	Ambos	No	No	En cualquier parte del cuerpo, pero a menudo en las extremidades	Contacto

Cuadro 4. Síntesis del diagnóstico y el tratamiento

Enfermedades	Investigación	Pruebas de laboratorio	Tratamiento médico	Tratamiento de apoyo
Úlcera de Buruli	Muestra con escobillón	Cromatografía en capa fina fluorescente y PCR de las muestras de piel con escobillón o biopsia por punción	Rifampicina + claritromicina por vía oral, durante 8 semanas	Vendaje de la herida, fisioterapia, cuando sea necesario según la localización y el tamaño
Leishmaniasis cutánea	Muestra con escobillón o biopsia	Microscopia y PCR de muestra de piel con escobillón	Estibogluconato, paromomicina, miltefosina, anfotericina B	No
Leishmaniasis dérmica poskala-azar	Frotis por raspado de incisión cutánea o biopsia	Microscopia, PCR	Miltefosina, anfotericina B	
Lepra	Frotis por raspado de incisión cutánea o biopsia de la piel	Microscopia directa o histología	Antibioticoterapia multimedicamentosa durante 6 o 12 meses. por ejemplo, rifampicina, dapsona, clofazimina	Cuidado de las zonas insensibles (pérdida de la sensibilidad) más inspección periódica de las heridas, calzado apropiado, investigación de contactos
Filariasis linfática ¹	Análisis de sangre	Pruebas diagnósticas rápidas ² , gota gruesa (recogida durante horas de máxima circulación de microfilarias)	Dietilcarbamazina durante 12 días ± doxiciclina durante 4 a 6 semanas por vía oral ³	Limpieza de los miembros, ejercicio, cuidado de las heridas, cremas antibacterianas o antimicóticas cuando sea necesario. Antibióticos orales y antipiréticos durante las crisis agudas
Micetoma	Biopsia	Histología y cultivo de los gránulos o biopsia	Depende de las especies. Antibiótico a largo plazo o antimicótico ± resección quirúrgica	Apoyo a la marcha
Oncocercosis	Biopsia de fragmento de piel	Microscopia, PCR	Ivermectina oral o doxiciclina en las regiones donde existe loasis, a menos que se sepa que el riesgo de reacciones adversas es bajo riesgo	Emolientes
Escabiosis	Diagnóstico clínico, dermatoscopia, videomicroscopia	Raspado para detectar la presencia de ácaros	Crema de permetrina, ungüento de azufre (4%), benzoato de bencilo al 15%. Ivermectina oral	Trate a la familia y los contactos
Pian	Muestras con escobillón	Plataforma de doble vía y PCR en muestras de piel con escobillón	Dosis oral única de azitromicina (2.ª línea: penicilina benzatinica inyectable)	Vendaje de la herida, trate a la familia y los contactos

PCR: reacción en cadena de la polimerasa.

¹ En pacientes con linfedema e hidrocele no se requiere el diagnóstico de la infección para el tratamiento de los casos

² Tira reactiva Alere filariasis para *W. bancrofti* (Abbott Scarborough, Minnesota, Estados Unidos); prueba rápida para especies de *Brugia* (Reszon Diagnostics Internacional, Malasia).

³ Este esquema se modifica en las regiones donde existe oncocercosis o *Loa loa*. También es adecuada una dosis única con el esquema utilizado en el tratamiento colectivo..

Muchas lesiones cutáneas, desde el eccema hasta las úlceras, se pueden sobreinfectar por bacterias y esta puede ser una razón de la falta de respuesta al tratamiento. Es necesario tratar los puntos de entrada de las bacterias en todos los pacientes con linfedema. Una complicación importante del linfedema es un episodio agudo de fiebre y enrojecimiento de la pierna (celulitis). Su causa es la entrada de bacterias por las interrupciones de continuidad de la piel como el pie de atleta (grietas entre los dedos del pie), las heridas o los cortes. Se debe solicitar a los pacientes que verifiquen periódicamente estos puntos de entrada a fin de reducir al mínimo el riesgo de infección. La eliminación de las erosiones de la piel interdigital del pie es la parte más difícil de la atención de los puntos de entrada. Cuando hay pie de atleta (micosis interdigital del pie) puede utilizarse una crema antimicótica. Muchos pacientes presentan un eccema de las piernas asociado (eccema de estasis; véase abajo). Las heridas de la piel, incluidas las úlceras, también pueden ser puntos de entrada de infecciones más graves como el tétanos y, por consiguiente, es importante preguntar acerca del estado de vacunación del paciente.

Aunque el tratamiento de una enfermedad de la piel suele ser sencillo, tenga cuidado de no utilizar cremas con una concentración alta de corticoesteroides si no está seguro de que la causa de la enfermedad no sea una infección. Además, los pacientes consiguen con frecuencia cremas potentes de corticoesteroides sin receta y su utilización modificará la apariencia de las infecciones. Por lo tanto, es importante preguntar a los pacientes si ya han tratado la piel con algún medicamento.

Cuadro 5. Investigaciones y tratamiento de las enfermedades cutáneas frecuentes que no son ETD y de la escabiosis

Enfermedades	Investigación*	Tratamiento médico	Tratamiento de apoyo
Infección cutánea bacteriana, absceso	Muestra con escobillón para cultivo	Drenar el absceso. cloxacilina, trimetoprim por vía oral	Cuidado de las heridas
Infección cutánea bacteriana, impétigo	Muestra con escobillón para cultivo	Cremas tópicas, mupirocina o antisépticos (povidona)	Trate a los contactos
Eccema		Emolientes y crema de corticoesteroides de concentración intermedia durante 2 a 4 semanas	Evitar irritantes. Puede presentar recaídas
Micosis	Raspado para cultivo y examen microscópico de micológico	Cremas tópicas de azol (clotrimazol, miconazol) En casos graves, terbinafina oral o itraconazol, griseofulvina	Si se presenta en el cuero cabelludo no compartir los gorros ni los sombreros
Escabiosis	Frotis de piel o dermatoscopia	Crema de permetrina, ungüento de azufre (4%), benzoato de bencilo al 15%. Ivermectina oral	Trate a la familia y los contactos
Úlceras tropicales causadas por <i>Fusobacteria</i> o <i>Haemophilus</i>	Frotis para PCR	Depende de la causa. Penicilina durante 5 días o azitromicina	Vendaje de la herida o injerto

*A menudo solo está al alcance en centros especializados.

PCR: reacción en cadena de la polimerasa.

Si después de consultar los diversos cuadros y los algoritmos persisten dudas acerca del diagnóstico de la lesión cutánea, remita el paciente a un servicio de especialistas.

ANEXO. TÉRMINOS DESCRIPTIVOS DE LAS LESIONES CUTÁNEAS

Los términos descriptivos citados a continuación se adaptaron del glosario revisado del 2016 para la descripción de las lesiones cutáneas de la Liga Internacional de Sociedades Dermatológicas (<http://dx.doi.org/10.1111/bjd.14419>).

Incluidos en las tumoraciones

Nódulo. Una lesión palpable, sólida, saliente, que mide más de 1 cm y aparece principalmente en la dermis, la hipodermis o ambas. La mayor parte de la lesión puede ser exofítica o estar bajo la superficie de la piel.

Pápula. Una lesión palpable, sólida, saliente, que mide 1 cm o menos de diámetro.

Incluidos en las placas

Placa. Una lesión palpable, circunscrita que mide más de 1 cm de diámetro; en su mayoría, las placas son salientes. Pero las placas pueden ser resultado de una coalescencia de pápulas.

Mácula. Una lesión plana, circunscrita, no palpable, de un color que difiere de la piel que la rodea. Puede ser de cualquier color o forma.

Incluidos en las úlceras

Úlcera. La pérdida total de la epidermis, además de al menos una porción de la dermis; puede extenderse hacia el tejido subcutáneo.

LECTURAS COMPLEMENTARIAS

Morfología de las lesiones cutáneas

1. Nast A, Griffiths CEM, Hay R, Sterry W, Bologna JL. The 2016 International League of Dermatological Societies' revised glossary for the description of cutaneous lesions. *Br J Dermatol.* 2016;174:1351–8.

Algoritmos diagnósticos sencillos para diagnosticar las lesiones cutáneas

1. Mahé A, Faye O, N'Diaye HT, Ly F, Konaré H, Traoré AK et al. Definition of an algorithm for the management of common skin diseases at primary health care level in sub-Saharan Africa. *Trans R Soc Trop Med Hyg.* 2005;99:39–47.
2. Steer AC, Tikoduadua LV, Manalac EM, Colquhoun S, Carapetis JR, MacLennan C. Validation of an Integrated Management of Childhood Illness algorithm for managing common skin conditions in Fiji. (Validation d'un algorithme de gestion intégrée des maladies infantiles pour la prise en charge des maladies de peau courantes aux îles Fidji). *Bull World Health Organ* 2009;87:173–9.
3. Taal AT, Post EB, Hussaini T, Barminus AG, Dahiru T. First-line health care provider performance in the management of common skin diseases using an algorithmic approach as a diagnostic tool in Kano State, Nigeria. *Res & Repts Trop Med.* 2015;6:85–94.

Enfermedades cutáneas y ETD

General

1. Hay R, Bendeck SE, Chen S, Estrada R, Haddix A, McLeod T et al. Skin diseases. In: Jamison DT, Brennan JG, Measham AR, Alleyne G, Claeson M, Evans DB et al., editors. *Disease control priorities in developing countries. Deuxième édition.* Washington (DC): Banque internationale pour la reconstruction et le développement / Banque mondiale ; 2006 [chapitre 37; <https://www.ncbi.nlm.nih.gov/books/NBK11733>].
2. Hay R, Estrada R, Grossmann H. Managing skin disease in resource-poor environments – the role of community-oriented training and control programs. *Int. J. Dermatol.* 2011;50:558–63.

Enfermedades específicas

Úlcera de Buruli

1. Yoitsu RR, Murase C, Sugawara M, Suzuki K, Nakanaga K, Ishii N et al. Revisiting Buruli ulcer. *J Dermatol.* 2015;42:1033–41. doi:10.1111/1346-8138.13049.
2. Portaels F. Laboratory diagnosis of buruli ulcer: a manual for health care providers. Ginebra: Organización Mundial de la Salud; 2014 (WHO/HTM/NTD/IDM/2014.1, http://apps.who.int/iris/bitstream/handle/10665/111738/111739/9789242505702_fre.pdf).
3. Sakyi SA, Aboagye SY, Otchere ID, Yeboah-Manu D. Clinical and laboratory diagnosis of Buruli ulcer disease: a systematic review. *Can J Infect Dis Med Microbiol.* 2016; Article ID 5310718. doi:10.1155/2016/5310718.
4. Más información en : <http://www.who.int/buruli/en> y [http://www.who.int/es/news-room/fact-sheets/detail/buruli-ulcer-\(mycobacterium-ulcerans-infection\)](http://www.who.int/es/news-room/fact-sheets/detail/buruli-ulcer-(mycobacterium-ulcerans-infection)).

Leishmaniasis cutánea

1. Copeland NK, Aronson NE. Leishmaniasis: treatment updates and clinical practice guidelines review. *Curr Opin Infect Dis*. 2015;28:426–37. doi:10.1097/QCO.000000000000194.
2. Handler MZ, Patel PA, Kapila R, Al-Qubati Y, Schwartz RA. Cutaneous and mucocutaneous leishmaniasis: differential diagnosis, diagnosis, histopathology, and management. *J Am Acad Dermatol*. 2015;73:911–26; 927–8. doi:10.1016/j.jaad.2014.09.014.
3. Handler MZ, Patel PA, Kapila R, Al-Qubati Y, Schwartz RA. Cutaneous and mucocutaneous leishmaniasis: clinical perspectives. *J Am Acad Dermatol*. 2015;73:897–908. doi:10.1016/j.jaad.2014.09.014.
4. Más información en: <http://www.who.int/leishmaniasis/en>

Lepra

1. Nunzi E, Massone C, editors. *Leprosy: a practical guide*. Springer Publications; 2012.
2. Smith WC, Aerts A. Role of contact tracing and prevention strategies in the interruption of leprosy transmission. *Lepr Rev*. 2014;85:2–17. PMID:24974438.
3. Talhari C, Talhari S, Penna GO. Clinical aspects of leprosy. *Clin Dermatol*. 2015;33:26–37. doi:10.1016/j.clindermatol.2014.07.002.
4. Más información en: <http://www.who.int/lep/en>

Filariasis linfática

1. Keating J, Yukich JO, Mollenkopf S, Tediosi F. Lymphatic filariasis and onchocerciasis prevention, treatment, and control costs across diverse settings: a systematic review. *Acta Trop*. 2014;135:86–95. doi:10.1016/j.actatropica.2014.03.017.
2. Rebollo MP, Bockarie MJ. Toward the elimination of lymphatic filariasis by 2020: treatment update and impact assessment for the endgame. *Expert Rev Anti Infect Ther*. 2013;11:723–31. doi:10.1586/14787210.2013.811841.
3. Shenoy RK, Bockarie MJ. Lymphatic filariasis in children: clinical features, infection burdens and future prospects for elimination. *Parasitology*. 2011;138:1559–68. doi:10.1017/S003118201100117X.
4. Más información en: http://www.who.int/lymphatic_filariasis/en/ and <http://www.who.int/es/news-room/fact-sheets/detail/lymphatic-filariasis>

Micetoma

1. Nenoff P, van de Sande WW, Fahal AH, Reinel D, Schöfer H. Eumycetoma and actinomycetoma: an update on causative agents, epidemiology, pathogenesis, diagnostics and therapy. *J Eur Acad Dermatol Venereol*. 2015;29:1873–83. doi:10.1111/jdv.13008.
2. Suleiman SH, Wadaella el S, Fahal AH. The surgical treatment of mycetoma. *PLoS Negl Trop Dis*. 2016;10:e0004690. doi:10.1371/journal.pntd.0004690.
3. Welsh O, Al-Abdely HM, Salinas-Carmona MC, Fahal AH. Mycetoma Medical Therapy, *PLoS Negl Trop Dis*. 2014;8:e3218. doi:10.1371/journal.pntd.0003218.
4. Más información en: <http://www.mycetoma.edu.sd/> and <http://www.who.int/es/news-room/fact-sheets/detail/mycetoma>

Oncocercosis

1. Alhassan A, Li Z, Poole CB, Carlow CK. Expanding the MDx toolbox for filarial diagnosis and surveillance. *Trends Parasitol.* 2015;31:391–400. doi:10.1016/j.pt.2015.04.006.
2. Murdoch ME, Hay RJ, Mackenzie CD, Williams JF, Ghalib HW, Cousens S et al. A clinical classification and grading system of the cutaneous changes in onchocerciasis. *Br J Dermatol.* 1993;129:260–9. PMID:8286222.
3. Peeling RW, Mabey D. Diagnostics for the control and elimination of neglected tropical diseases. *Parasitology.* 2014;141:1789–94. doi:10.1017/S0031182014000973.
4. Más información en: <http://www.who.int/onchocerciasis/en/>

Leishmaniasis dérmica poskala-azar

1. Ganguly S, Das NK, Barbhuiya JN, Chatterjee M. Postkala-azar dermal leishmaniasis: an overview. *Int J Dermatol.* 2010;49:921–31. doi:10.1111/j.1365-4632.2010.04558.
2. Salotra P, Singh R. Challenges in the diagnosis of post kala-azar dermal leishmaniasis. *Indian J Med Res.* 2006;123:295–310. PMID:16778312.
3. Más información en: <http://www.who.int/leishmaniasis/en>

Escabiosis y otras infestaciones cutáneas por parásitos

1. Engelman D, Kiang K, Chosidow O, McCarthy J, Fuller J, Lammie P et al. Toward the global control of human scabies: introducing the International Alliance for the Control of Scabies. *PLoS Negl Trop Dis.* 2013;7:e2167. doi:10.1371/journal.pntd.0002167.
2. Feldmeier H, Heukelbach J, Ugbomoiko US, Sentongo E, Mbabasi P, von Samsen-Himmelstjerna G et al. Tungiasis: a neglected disease with many challenges for global public health. *PLoS Negl Trop Dis.* 2014;8:e3133. doi:10.1371/journal.pntd.0003133.
3. Más información en: <http://www.controlscabies.org/>

Pian

1. Marks M, Mitjà O, Solomon AW, Asiedu KB, Mabey DC. Yaws. *Br Med Bull.* 2015;113:91–100. doi:10.1093/bmb/ldu037.
2. Giacani L, Lukehart SA. The endemic treponematoses. *Clin Microbiol Rev.* 2014;27:89–115. doi:10.1128/CMR.00070-13.
3. Mitjà O, Asiedu K, Mabey D. Yaws. *Lancet.* 2013 ;381:763-73.
4. Más información en: <http://www.who.int/yaws/en> and <http://www.who.int/fr/news-room/fact-sheets/detail/yaws>

Podoconiosis

1. Davey G. Podoconiosis, non-filarial elephantiasis, and lymphology. *Lymphology.* 2010;43:168–77. PMID:21446572.
2. Fuller LC. Podoconiosis: endemic nonfilarial elephantiasis. *Curr Opin Infect Dis.* 2005;18:119–22.
3. Más información en: <http://www.podo.org/> y <https://podo.org/latin-america>

Enlaces y recursos complementarios

Enfermedades tropicales desatendidas
http://www.who.int/neglected_diseases/en

Fundación Internacional de Dermatología
<http://www.ifd.org/>

Liga Internacional de Sociedades Dermatológicas
<http://web.ilds.org/>

Skin App
<http://thespindle.org/project/skin-app/>

Dermatología comunitaria (Mexican web site)
<http://www.dermatologiacomunitaria.org.mx/>

Africa Teledermatology project
<http://africa.telederm.org/>

Centro regional de capacitación en dermatología (Tanzania)
<http://rdtc.go.tz/>

La piel de un paciente es la primera estructura del cuerpo, y la más visible, que percibe todo profesional de salud en el curso de una exploración clínica. Para el paciente, la piel también es sumamente evidente, y toda enfermedad que la afecta es notoria y repercutirá sobre su bienestar personal y social. Por consiguiente, la piel es un punto de acceso importante tanto para el diagnóstico como para el tratamiento. Muchas enfermedades de los seres humanos se asocian con alteraciones de la piel, cuyos síntomas van desde el prurito hasta las modificaciones del color, la sensación táctil y la apariencia. Las principales enfermedades tropicales desatendidas (ETD) suelen producir estas alteraciones cutáneas, que refuerzan los sentimientos de aislamiento y estigmatización que sufren los pacientes afectados. De hecho, con frecuencia estos son los primeros signos que percibirán los pacientes, incluso antes de que ocurran trastornos en los órganos internos o en otros sistemas. Todas las ETD analizadas a continuación provocan alteraciones notorias de la piel en alguna etapa en su evolución.

ÚLCERA DE BURULI LEISHMANIASIS CUTÁNEA LEISHMANIASIS DÉRMICA POSKALA-AZAR LEPROFILARIASIS LINFÁTICA MICETOMA ONCOCERCOSIS PODOCONIOSIS ESCABIOSIS PIAN (TREPONEMATOSIS ENDÉMICA)
ÚLCERA DE BURULI LEISHMANIASIS CUTÁNEA LEISHMANIASIS DÉRMICA POSKALA-AZAR LEPROFILARIASIS LINFÁTICA MICETOMA ONCOCERCOSIS PODOCONIOSIS ESCABIOSIS PIAN (TREPONEMATOSIS ENDÉMICA)
ÚLCERA DE BURULI LEISHMANIASIS CUTÁNEA LEISHMANIASIS DÉRMICA POSKALA-AZAR LEPROFILARIASIS LINFÁTICA MICETOMA ONCOCERCOSIS PODOCONIOSIS ESCABIOSIS PIAN (TREPONEMATOSIS ENDÉMICA)

En la presente guía de capacitación se explica cómo reconocer los signos y los síntomas de las enfermedades tropicales desatendidas de la piel a partir de sus características visibles. También contiene información sobre cómo diagnosticar y tratar los problemas frecuentes de la piel que puede encontrar el personal de salud de primera línea.

La guía está dirigida al personal de salud de primera línea que no cuenta con conocimientos especializados sobre las enfermedades de la piel. Se describen algunas pautas para una mayor investigación y tratamiento, aunque a menudo esto llevará a la derivación del paciente a un servicio especializado.

DEPARTAMENTO DE CONTROL DE
ENFERMEDADES TROPICALES DESATENDIDAS

Organización Mundial de la Salud

20, Avenue Appia
CH-1211 Ginebra 27
Teléfono : +41 22 791 2111
Fax : +41 22 791 3111
Consulte la OMS en www.who.int

http://www.who.int/neglected_diseases/en

ISBN 978-92-75-32053-2

